

Государственное
санитарно-эпидемиологическое нормирование
Российской Федерации

4.2. МЕТОДЫ КОНТРОЛЯ. БИОЛОГИЧЕСКИЕ
И МИКРОБИОЛОГИЧЕСКИЕ ФАКТОРЫ

ЛАБОРАТОРНАЯ ДИАГНОСТИКА ГЕЛЬМИНТОЗОВ И ПРОТОЗООЗОВ

Методические указания
МУК 4.2.3145—13

Издание
официальное

Москва
2014

**Федеральная служба по надзору в сфере защиты прав
потребителей и благополучия человека**

**4.2. МЕТОДЫ КОНТРОЛЯ. БИОЛОГИЧЕСКИЕ
И МИКРОБИОЛОГИЧЕСКИЕ ФАКТОРЫ**

**Лабораторная
диагностика гельминтозов и протозоозов**

**Методические указания
МУК 4.2.3145—13**

**2-е издание,
исправленное и дополненное**

ББК 51.9

Л12

Л12 Лабораторная диагностика гельминтозов и протозоозов: Методические указания. 2-е изд, испр. и доп., ил.—М.: ФБУЗ «Федеральный центр гигиены и эпидемиологии» Роспотребнадзора.— 118 с.

ISBN 978—5—7508—1340—7

1. Разработаны Институтом медицинской паразитологии и тропической медицины им. Е. И. Маршановского ГБОУ ВПО Первого Московского государственного медицинского университета (МГМУ) им. И. М. Сеченова (В. П. Сергиев, М. Н. Лебедева, В. Г. Супряга, Ф. П. Коваленко, Е. Н. Морозов, Е. Н. Понировский, Т. В. Продеус, Л. В. Федянина, А. А. Фролова, Е. Н. Жиренкина, К. Ю. Кузнецова, И. В. Кухалева, В. М. Ракова, Н. А. Турбабина, Е. А. Черникова, В. Д. Завойкин, О. П. Зеля, Л. Ф. Морозова, Г. Л. Плющева, Н. Р. Цава); Федеральной службой по надзору в сфере защиты прав потребителей и благополучия человека (Т. М. Гузеева); ФБУЗ «Федеральный центр гигиены и эпидемиологии» Роспотребнадзора (Т. Г. Сыскова); кафедрой факультетской хирургии № 1 Первого МГМУ им. И. М. Сеченова (Г. Х. Мусаев); отделом хирургии печени НИЦ Первого МГМУ им. И. М. Сеченова (Г. Г. Ахаладзе); ФБУН «Ростовский НИИ микробиологии и паразитологии» Роспотребнадзора (Т. И. Твердохлебова, Ю. И. Васерин, Е. П. Хроменкова, С. А. Нагорный, Л. Л. Димидова, А. В. Упырев, Л. В. Шишканова, Е. Ю. Криворотова, А. С. Кожухина); Военно-медицинской академией им. С. М. Кирова (С. С. Козлов); НИИ эпидемиологии и микробиологии им. Н. Ф. Гамалеи (Д. Б. Гончаров); Российским научным центром хирургии им. Б. В. Петровского РАМН (Г. А. Шатверян); кафедрой молекулярной биологии МГУ им. М. В. Ломоносова (А. А. Колесников); кафедрой тропических и паразитарных болезней Российской медицинской академии последипломного образования (А. Е. Беляев); Управлением Роспотребнадзора по городу Москве (Т. Н. Иванова); ФБУЗ «Центр гигиены и эпидемиологии в городе Москве» (Н. И. Тимошенко).

2. Рекомендованы к утверждению Комиссией по государственному санитарно-эпидемиологическому нормированию Федеральной службы по надзору в сфере защиты прав потребителей и благополучия человека (протокол от 29 октября 2013 г. № 3).

3. Утверждены врио руководителя Федеральной службы по надзору в сфере защиты прав потребителей и благополучия человека, Главного государственного санитарного врача Российской Федерации А. Ю. Поповой 26 ноября 2013 г.

4. Введены взамен МУК 4.2.735—99 «Паразитологические методы диагностики гельминтозов и протозоозов».

ББК 51.9

Редактор Л. С. Кучурова
Технический редактор А. А. Григорьев

Подписано в печать 21.11.14

Формат 60×84/8

Тираж 300 экз.

Усл. печ. л. 13,72
Заказ

Федеральная служба по надзору
в сфере защиты прав потребителей и благополучия человека
127994, Москва, Вадковский пер. д. 18, стр. 5, 7

Оригинал-макет подготовлен к печати
отделом издательского обеспечения
Федерального центра гигиены и эпидемиологии Роспотребнадзора
117105, Москва, Варшавское ш., 19а

Отделение реализации, тел./факс 8 (495) 952-50-89

© Роспотребнадзор, 2014

© Федеральный центр гигиены
и эпидемиологии Роспотребнадзора, 2014

Содержание

| | |
|---|----|
| Область применения | 6 |
| Раздел 1. Лабораторная диагностика кишечных гельминтозов. | 6 |
| 1.1. Лабораторная диагностика кишечных гельминтов | 6 |
| Отбор проб и условия доставки биологического материала в лабораторию для паразитологического исследования | 6 |
| Отбор проб кала | 7 |
| Отбор дуоденального содержимого (желчь). | 7 |
| Отбор проб мокроты и лаважной жидкости. | 7 |
| Отбор проб мочи | 7 |
| 1.1.1. Методы исследования кала на яйца гельминтов | 7 |
| 1.1.1.1. Макроскопические методы. | 7 |
| 1.1.1.2. Микроскопические методы. | 8 |
| 1.1.1.2.1. Метод толстого мазка под целлофаном по Като и Миура | 8 |
| 1.1.1.2.2. Методы седиментации | 9 |
| Метод формалин-эфирной или уксусной седиментации | 9 |
| 1.1.1.2.3. Модификация метода седиментации с применением одноразовых концентраторов «PARASEP» | 10 |
| 1.1.1.2.4. Модификация метода седиментации с применением минисистемы «Real». | 11 |
| 1.1.1.2.5. Методы исследования кала с применением флотационных растворов. | 12 |
| 1.1.1.3. Методы исследования кала на личинки гельминтов | 13 |
| Метод Бермана | 13 |
| Метод Бермана в модификации Супряги | 14 |
| Метод Харады—Мори в модификации Маруашвили (метод культивирования личинок на фильтровальной бумаге) | 14 |
| 1.1.1.4. Методы исследования перианальных отпечатков. | 15 |
| Метод исследования перианального отпечатка с применением липкой ленты по Грэхэму. | 15 |
| Метод исследования перианального отпечатка с применением стеклянных глазных палочек с клеевым слоем по Рабиновичу | 15 |
| Метод перианального соскоба по Торгушину | 16 |
| 1.1.1.5. Методы исследования желчи дуоденального содержимого (желчи, мокроты, лаважной жидкости и мочи). | 16 |
| Методы исследования дуоденального содержимого (желчи) | 16 |
| Методы исследования желчи с центрифугированием | 16 |
| Методы исследования мокроты и лаважной жидкости | 17 |
| Методы исследования нативного мазка мокроты | 17 |
| Методы исследования нативного мазка мокроты и лаважной жидкости с центрифугированием | 17 |
| Методы исследования мочи | 17 |
| Метод концентрации мочи. | 17 |
| Метод фильтрации мочи | 18 |
| 1.1.2. Диагностические признаки возбудителей гельминтозов | 18 |
| 1.2. Лабораторная диагностика эхинококкозов | 22 |
| Морфологические методы исследования ларвоцист при цистном и альвеолярном эхинококкозах | 22 |
| 1.2.1. Лабораторная диагностика цистного эхинококкоза | 22 |
| Методы исследования нативных и окрашенных мазков | 22 |
| 1.2.2. Лабораторная диагностика альвеолярного эхинококкоза | 24 |

| | |
|--|----|
| 1.2.3. Метод исследования жизнеспособности паразита <i>in vivo</i> (биопроба) | 32 |
| 1.3. Лабораторная диагностика трихинеллеза | 32 |
| 1.3.1. Метод трихинеллоскопии | 34 |
| Компрессорная трихинеллоскопия | 35 |
| 1.3.2. Методы переваривания в искусственном желудочном соке | 35 |
| Классический метод переваривания по Березанцеву Ю. А. | 35 |
| Ускоренный метод переваривания по Владимировой П. А. | 36 |
| 1.4. Лабораторная диагностика филяриозов | 36 |
| 1.4.1. Лабораторная диагностика онхоцеркоза | 36 |
| Метод исследования необогащенного нативного препарата | 37 |
| Метод исследования обогащенного препарата | 37 |
| 1.4.2. Лабораторная диагностика филяриатозов лимфатической системы (вухериоза и бругиоза) | 38 |
| Метод исследования нативного мазка крови из пальца | 38 |
| Микрокапиллярный метод обнаружения живых микрофилярий по Супряге | 38 |
| Методы исследования венозной крови | 39 |
| Метод концентрации микрофилярий в осадке по Кнотту | 39 |
| Метод мембранной фильтрации микрофилярий по Беллу, модифицированный Супрягой и Андреенковым | 40 |
| Микроскопическое исследование препаратов крови | 40 |
| 1.4.3. Методы диагностики подкожного дирофиляриоза | 41 |
| 1.4.4. Диагностика сердечно-легочного дирофиляриоза | 42 |
| Раздел 2. Лабораторная диагностика протозоозов (кроме малярии) | 43 |
| 2.1. Лабораторная диагностика протозойных инфекций кишечника | 43 |
| 2.1.1. Микроскопические методы исследования кала на простейшие кишечника | 43 |
| Основные методы исследования кала на простейшие кишечника | 43 |
| 2.1.2. Специальные методы исследования кала на простейшие кишечника | 44 |
| Метод приготовления влажного мазка нативного кала с физиологическим раствором, растворами Люголя и метиленового синего | 44 |
| Методы приготовления постоянных окрашенных препаратов кала | 45 |
| Метод окрашивания трихромовой краской | 45 |
| Модифицированный метод окрашивания по Цилю—Нильсену | 46 |
| 2.1.3. Диагностические признаки трофозоитов и цист кишечных простейших | 47 |
| 2.1.4. Экспресс-тест для определения антигенов лямблий и криптоспоридий в пробах кала | 52 |
| 2.2. Лабораторная диагностика трипаносомозов | 53 |
| 2.2.1. Метод исследования нативных препаратов крови | 53 |
| Метод исследования толстой капли | 54 |
| 2.2.2. Метод исследования неокрашенных мазков из лимфатических узлов | 54 |
| 2.2.3. Метод исследования неокрашенных мазков из спинно-мозговой жидкости | 55 |
| 2.2.4. Диагностические признаки возбудителей трипаносомоза | 55 |
| 2.3. Лабораторная диагностика лейшманиозов | 55 |
| Отбор проб биологического материала на наличие возбудителей кожного лейшманиоза | 56 |
| Отбор проб биологического материала на наличие возбудителей висцерального лейшманиоза | 56 |
| 2.3.1. Микроскопические методы исследований на лейшманиозы | 57 |
| 2.3.2. Посев возбудителей лейшманиозов на питательную среду с последующим культивированием | 58 |
| Приготовление питательной среды | 58 |

| | |
|--|------------|
| 2.3.3. Диагностические признаки возбудителей лейшманиозов. | 59 |
| Раздел 3. Автоматизированные системы микроскопирования с программным модулем «Паразитология» | 59 |
| Раздел 4. Лабораторная диагностика паразитозов методом полимеразной цепной реакции (ПЦР-диагностика). | 61 |
| Введение. | 61 |
| Аппаратура, материалы, лабораторная посуда, реактивы | 61 |
| 4.1. Подготовка к анализу. | 63 |
| 4.1.1. Проведение анализа. Выделение ДНК. Метод выделения ДНК с помощью набора Diatom DNA Prep 100/200 | 65 |
| Аmplификация | 66 |
| 4.1.2. Проведение электрофореза в агарозном геле | 67 |
| 4.2. Полимеразная цепная реакция и рестрикция (ПЦР) на идентификацию возбудителей лейшманиозов | 68 |
| Аппаратура, материалы, лабораторная посуда, реактивы для ПЦР-исследования и рестрикции. | 68 |
| 4.2.1. Проведение полимеразной цепной реакции (ПЦР) | 71 |
| Выделение ДНК. | 71 |
| 4.2.2. Выделение ДНК коммерческим набором | 72 |
| Аmplификация | 73 |
| Проведение электрофореза в агарозном геле | 75 |
| Рестрикционный анализ | 75 |
| <i>Приложение 1. Информативность микроскопических методов исследований.</i> | <i>78</i> |
| <i>Приложение 2. Морфологическое строение яиц гельминтов</i> | <i>80</i> |
| <i>Приложение 3. Морфологическое строение зрелых члеников цестод</i> | <i>89</i> |
| <i>Приложение 4. Морфологическое строение личинок нематод</i> | <i>93</i> |
| <i>Приложение 5. Морфологическое строение кишечных простейших</i> | <i>95</i> |
| <i>Приложение 6. Морфологическое строение микрофилярий</i> | <i>107</i> |
| <i>Приложение 7. Диагностические признаки взрослых дирофилярий.</i> | <i>112</i> |
| <i>Приложение 8. Реагенты, растворы и методы их приготовления</i> | <i>114</i> |

УТВЕРЖДАЮ

Врио руководителя Федеральной службы
по надзору в сфере защиты прав
потребителей и благополучия человека,
Главного государственного
санитарного врача Российской Федерации

А. Ю. Попова

26 ноября 2013 г.

Дата введения: с момента утверждения

4.2. МЕТОДЫ КОНТРОЛЯ. БИОЛОГИЧЕСКИЕ И МИКРОБИОЛОГИЧЕСКИЕ ФАКТОРЫ

Лабораторная диагностика гельминтозов и протозоозов

Методические указания МУК 4.2.3145—13

Область применения

1. Методические указания (далее — МУК) устанавливают порядок применения метода отбора проб и методов лабораторных исследований биологического материала от людей с целью обнаружения возбудителей гельминтозов и протозоозов, определения их видовой принадлежности.

2. Методические указания предназначены для специалистов паразитологических, микробиологических лабораторий санитарно-эпидемиологической службы, медицинских организаций независимо от их организационно-правовых форм, индивидуальных предпринимателей, а также научно-исследовательских институтов, осуществляющих лабораторную диагностику гельминтозов и протозоозов.

3. Методические указания носят рекомендательный характер.

Раздел 1. Лабораторная диагностика кишечных гельминтозов

1.1. Лабораторная диагностика кишечных гельминтов

Гельминты человека относятся преимущественно к двум типам червей: типу плоских червей *Plathelminthes* и типу круглых червей *Nemathelminthes*. Тип плоских червей, поражающих человека, включают два класса: ленточные черви — *Cestoda* и сосальщики — *Trematoda*. Тип круглых червей включает в себя один класс, имеющий медицинское значение, собственно класс *Nematoda*.

Большинство гельминтозов можно диагностировать прямыми методами, то есть по обнаружению в биологическом материале (кал, моча, мокрота, дуоденальное содержимое и пр.) гельминтов на разных стадиях развития (взрослых особей, яиц или личинок). Для этого используют макроскопические и микроскопические методы диагностики.

Отбор проб и условия доставки биологического материала в лабораторию для паразитологического исследования

Материалом для лабораторных паразитологических исследований на гельминтозы служит различный биологический материал: кал, кровь, моча, мокрота, лаважная жидкость, дуоденальное содержимое, содержимое кист, биопсионный или постоперационный материал, гистологические препараты внутренних органов и тканей и другой.

Отбор проб кала

Кал после дефекации отбирают из разных участков в количестве не менее 50 г.

Пробу помещают в чистую сухую, стеклянную или пластмассовую посуду с крышками.

Проба кала доставляется в лабораторию и исследуется в день дефекации.

При невозможности исследования пробы кала сразу после дефекации или в день поступления материала в лабораторию, пробу кала хранят при температуре от 0 до 4 °С не более суток или собирают в консервант (прилож. 8).

Отбор дуоденального содержимого (желчь)

Материал доставляется в лабораторию в чистых химических или центрифужных пробирках сразу после зондирования пациента натошак.

Доставляют все три фракции (порции «А», «В», «С») и исследуют сразу после поступления в лабораторию.

Порцию «А» доставляют для исследования на наличие возбудителей стронгилоидоза, трихостронгилидозов, анкилостомидозов.

Порции «В» и «С» доставляют для исследования на яйца гельминтов, паразитирующих в протоках печени и желчном пузыре.

Отбор проб мокроты и лаважной жидкости

В лабораторию доставляется мокрота, выделенная при откашливании (не слюна и не слизь с носоглотки), в стерильной посуде с крышками. Проба мокроты исследуется сразу после поступления в лабораторию.

Лаважная жидкость в лабораторию доставляется в стерильной посуде и исследуется в день доставки.

Отбор проб мочи

В лабораторию доставляется моча, собранная между 10 ч утра и 14 ч дня, или все порции суточной мочи; желательно собрать мочу после физической нагрузки (например, 20—30 приседаний).

*1.1.1. Методы исследования кала на яйца гельминтов**1.1.1.1. Макроскопические методы*

Макроскопические методы служат для обнаружения в кале целых половозрелых гельминтов или их фрагментов невооруженным глазом или с помощью ручной лупы и/или стереомикроскопа.

На поверхности кала после дефекации можно видеть активно ползающих остриц; иногда выделяются с калом аскариды; у пациентов с дифиллоботриозом могут выделяться обрывки стробилы лентеца, а у инвазированных свиным цепнем с калом часто отходят членики гельминта. У инвазированных бычьим цепнем также происходит отхождение члеников, однако значительная доля члеников отходит активно вне дефекации. В живом состоянии такие членики пациенты часто сравнивают с лапшой. Пациент может доставить членики в лабораторию, но если они подсохли, то на лапшу они перестают быть похожи, а выглядят скорее как чешуйки размером с ноготь мизинца. Перед исследованием такой членик следует размочить в физиологическом растворе. Кроме того, за отхождением взрослых гельминтов необходимо следить при оценке результатов лечения.

Необходимые реактивы и оборудование

Чашки Петри

Черная бумага

Пинцеты

Препаровальные иглы

Предметные стекла большие (6 × 10; 8 × 12 см)

Лупа, микроскоп и бинокулярный стереоскопический микроскоп типа МБС

Подготовка к исследованию

1) Извлекать пинцетом или препаровальной иглой все подозрительные частицы и крупные образования на отдельное предметное стекло или чашку Петри.

2) Образования, подозрительные на фрагменты гельминтов, рассматривать под микроскопом МБС или под лупой между двумя предметными стеклами.

3) Мелких гельминтов рассматривать в капле глицерина или физиологического раствора под микроскопом при увеличении: окуляр $\times 7$ или $\times 10$, объектив $\times 8$ или $\times 10$.

4) Членики ленточных гельминтов поместить на предметное стекло, подсушить, закрыть другим предметным стеклом, слегка сдавить и рассмотреть строение матки.

5) Микроскопия всех визуально обнаруженных в кале паразитов или фрагментов обязательна для уточнения морфологических особенностей и идентификации паразита.

Применение. Метод применяется при идентификации зрелых паразитов или их фрагментов, например для дифференциальной диагностики члеников цестод (бычьего, свиного цепня и широкого, членичного лентеца).

1.1.1.2. Микроскопические методы

1.1.1.2.1. Метод толстого мазка под целлофаном по Като и Миура

Толстый мазок представляет собой тонкий слой пробы кала на предметном стекле под гигроскопическим целлофаном, пропитанным смесью глицерина, фенола и малахитового зеленого.

Примечание. Гидрофильный целлофан горит в отличие от полиэтиленовой пленки, которая плавится и непригодна для исследования.

Необходимые реактивы и оборудование

Глицерин

Раствор фенола 6 %-й (100 мл дистиллированной воды + 6 г фенола)

Раствор малахитового зеленого 3 %-й (2,5 г малахитовой зелени + 75 мл дистиллированной воды)

Целлофан (гигроскопический)

Обезжиренные предметные стекла

Палочки стеклянные или деревянные

Валик или резиновая пробка

Микроскоп

Подготовка к исследованию

Приготовление рабочего раствора Като: 100 мл 6 %-го раствора фенола + 100 мл глицерина + 1,2 мл 3 %-го раствора малахитового зеленого (раствор можно хранить длительное время в склянке из темного стекла с притертой крышкой).

При отсутствии фенола и малахитовой зелени можно использовать раствор глицерина (50 мл глицерина + 50 мл дистиллированной воды).

Подготовка целлофановых полосок. Нарезать полоски из гидрофильного целлофана, чтобы их размер соответствовал размеру предметного стекла.

1) Полоски поместить в рабочий раствор Като не менее, чем на 24 ч до проведения анализа. В 200 мл рабочего раствора можно обрабатывать до 5 тыс. новых целлофановых полосок.

2) На предметное стекло нанести пробу кала размером с горошину. Весь объем пробы кала растереть индивидуальной стеклянной палочкой по стеклу.

3) Мазок кала накрыть целлофановой полоской, обработанной в растворе.

4) Целлофан сверху притереть резиновой пробкой или специальным валиком, ширина которого соответствует или немного больше ширины предметного стекла, до получения тонкого, равномерного, прозрачного слоя.

5) Препарат просветляется при комнатной температуре в течение 20—30 мин.

6) Микроскопировать при увеличении: объектив $\times 8$ или $\times 10$, окуляр $\times 7$ или $\times 10$ (для уточнения морфологического строения яиц гельминтов — объектив $\times 40$).

Эффективность метода

1) Позволяет просмотреть в 20—30 раз больше препаратов кала, чем в нативном мазке без применения гигроскопических целлофановых полосок.

2) Выявляет яйца гельминтов желудочно-кишечного тракта при высокой и средней интенсивности инвазии.

Применение метода

1) Рекомендуются при массовых обследованиях населения на кишечные гельминтозы.

2) При обследованиях населения на анкилостомидозы, трихостронгилидозы и гименолепидоз необходимо учитывать, что применение данного метода имеет ограничения во времени, а именно возбудители указанных инвазий разрушаются в течение 1—2 ч.

1.1.1.2.2. Методы седиментации

Метод формалин-эфирной или уксусной седиментации

В основе методов седиментации (осаждения) лежит разность удельного веса используемых химических реактивов и яиц гельминтов: удельный вес яиц высокий, и они концентрируются в осадке.

Необходимые реактивы и оборудование

Контейнеры (полистироловые) объемом 30 мл с ложечкой для сбора кала

Центрифужные пробирки: пластиковые полипропиленовые или стеклянные объемом 12—15 мл (полипропилен устойчив к воздействию эфира и обладает водоотталкивающими свойствами: легко отделяет детритовую пробку)

Пробки для центрифужных пробирок

Воронки пластиковые или стеклянные диаметром 4 или 5 см

Стеклянные палочки или шпатели

Стаканчики пластиковые или стеклянные, мерные на 50 и 100 мл

Обезжиренные предметные стекла, покровные стекла размером 24×24 мм

Пипетки или вариопипетки с наконечниками

Штативы для центрифужных пробирок

Центрифуга с горизонтальным ротором на 10—12 пробирок

Марля, бинты или мелкоячеистые ситечки металлические или пластиковые

Микроскоп

Формалин концентрированный

Раствор формалина 5—10 %-й

Эфир этиловый

Физиологический раствор

Фиксирующий раствор Турдыева

Раствор Люголя 2 %-й

Порядок сбора проб кала в консервант

В полистироловые контейнеры с вмонтированной ложечкой наливают 8—10 мл фиксирующего раствора Турдыева (пропись в прилож. 8). Ежедневно или с интервалом в 1—2 дня в контейнер добавляют небольшую (объемом с горошину) порцию кала. Объем усредненной пробы кала, помещенной в раствор, не должен превышать 2—3 мл. Материал при каждом добавлении тщательно перемешивают с консервантом и хранят в темном прохладном месте (хранить можно до 2—3 недель). Пациенту рекомендуется не употреблять в пищу грибы, печень, большое количество грубой клетчатки, принимать сорбенты. После масляных клизм и приема бария должно пройти несколько суток. В случае лечения антибиотиками широкого спектра действия или антибактериальными препаратами кал для исследования следует начать собирать спустя 7—10 дней после окончания приема препаратов. Жидкий стул следует собрать однократно в консервант в количестве не менее 5 мл и одновременно

но доставить в лабораторию пробы кала без консерванта, собранные в этот день в чистую сухую посуду. Особенно это касается случаев «диареи путешественников», вернувшихся из стран тропического и субтропического пояса. Рекомендации по сбору и подготовке материала к исследованию следует вручать пациентам вместе с контейнером.

**Подготовка к исследованию препаратов кала,
собранного в консервант**

1) Тщательно перемешать содержимое контейнера, содержащего трехкратную пробу кала в консерванте, встряхиванием или стеклянной палочкой.

2) В центрифужную пробирку поместить воронку, на неё — 2 слоя марли (можно также использовать металлические или пластмассовые ситечки).

3) Профильтровать не менее 8 мл суспензии из контейнера (если объем фильтра-та будет меньше, добавить 10 %-й раствор формалина до 8 мл).

4) Долить в пробирку 2 мл эфира и закрыть пробкой.

5) Энергично встряхивать пробирку не менее 30 с.

6) Центрифугировать при 1 500 об./мин в течение 2 мин или при 2 000 об./мин в течение 1 мин.

7) После центрифугирования образуются 4 слоя: осадок, раствор формалина, коагулированный белок, фекальный детрит—«пробка», а сверху эфир с растворенными в нем жирами.

8) Верхние 3 слоя удалить резким опрокидыванием пробирки (полипропилен легко отделяет «пробку»).

9) Препараты микроскопировать при увеличении: объектив $\times 8$ или $\times 10$, окуляр $\times 7$ или $\times 10$, для уточнения морфологического строения яиц гельминтов — объектив $\times 40$.

10) Просмотр препарата производить без добавления раствора Люголя.

**Для продолжения подготовки к исследованию
на наличие возбудителей протозойных инфекций
необходимо:**

1) Осадок суспендировать: одну каплю поместить на предметное стекло, а рядом на вторую каплю нанести 2 %-й раствор Люголя. Препараты накрыть покровными стеклами.

2) Микроскопировать сначала при малом увеличении (окуляр $\times 10$, объектив $\times 10$) — обзорная микроскопия; а затем при увеличении окуляр $\times 10$, объектив $\times 40$.

3) Метод седиментации для исследования нефиксированного кала (пробы кала без консерванта) на наличие возбудителей протозойных инфекций излагается в разделе 2.

Примечание. В методе формалин-эфирной седиментации формалин можно заменить 5 %-м водным раствором уксусной кислоты. Ход исследования остается без изменений.

**1.1.1.2.3. Модификация метода седиментации с применением одноразовых
концентраторов «PARASEP»**

Необходимые реактивы и оборудование

Комплект концентраторов (разборные пластиковые пробирки) 40 шт., содержащие необходимые для работы готовые реактивы

Центрифуга

Микроскоп

Пипетки

Обезжиренные предметные и покровные стекла

Подготовка к исследованию

1) В смесительной камере пробирки-концентратора содержится 2,4 мл 10 %-го буферного раствора формалина с 1 каплей тритона-X-100.

2) Перед взятием пробы добавляют в пробирку 0,9 мл раствора этилацетата (флакон с реактивом прилагается в упаковке с модулями «PARASEP»).

3) Пробу кала массой 1,0 г лопаткой-фильтром опускают в полученный раствор.
 4) Камеру с образцом присоединяют к пробирке, закрыв замок (закрутить до щелчка). Тщательно встряхивают систему в течение 30 с до получения однородной взвеси.

5) В таком состоянии образец может храниться в течение 24 ч при комнатной температуре (18—24 °С) и до 30 суток в холодильнике (4 °С).

6) После получения взвеси систему переворачивают и конической стороной помещают в центрифугу и центрифугируют при скорости 2 500—3 000 об./мин в течение 1—3 мин, при скорости 1 500 об./мин — 5 мин.

7) В конической части пробирки остается жидкая часть пробы с выделившимися в нее яйцами гельминтов, цистами простейших.

8) Отсоединяют модуль с фильтром (держать строго вертикально!), избегая перемешивания жидкости с осадком. Фильтровальный модуль утилизируется после обеззараживания (кипячением, автоклавированием). Коническая часть пробирки остается для микроскопирования.

9) При образовании «пробки» из этилацетата и жировых частиц необходимо удалить, обведя стеклянной палочкой.

10) Для микроскопирования с помощью пипетки из нижней пробирки на предметное стекло переносят 2 капли пробы осадка.

11) Осадок суспендировать: одна капля осадка помещается на предметное стекло, а во вторую каплю наносится 2 %-й раствор Люголя. Препараты накрываются покровными стеклами.

12) Микроскопируют при увеличении: окуляр $\times 10$, объективы $\times 10$, $\times 40$.

13) При использовании для микроскопии рабочей станции FE-5 из процесса исследования можно исключить предметные и покровные стекла.

Примечание. Если пробы кала доставлены в консерванте (например, Турдыева), то их центрифугируют при 1 000—1 500 об./мин, надосадочную часть сливают. Осадок исследуется согласно пп. 1—12.

Применение. Метод модификации облегчает визуализацию искомых патогенов, обеспечивает их качественное и количественное определение в субстрате; включает необходимость приобретения дополнительных реактивов.

1.1.1.2.4. Модификация метода седиментации с применением минисистемы «Real»

Необходимые реактивы и оборудование

Комплект «концентратор—минисистема «Real», содержащий готовые реактивы «Экосаф»

Обезжиренные предметные и покровные стекла

Пипетки

Раствор Люголя 2 %-й

Центрифуга

Микроскоп

Подготовка к исследованию

1) Минисистема «Real» состоит из двух герметически соединенных пробирок. Верхняя пробирка содержит 4,0 мл консервирующей смеси «Экосаф», стеклянные бусы и фильтр, в крышку вмонтирована ложечка для сбора кала.

2) В смеси «Экосаф» минисистемы «Real» содержится: ацетат натрия — 0,9 %; ледяная уксусная кислота — 2,0 %; формальдегид 34—38 % — 1,6 %; метанол — 0,4 %; неионный детергент Тритон X-100 — 0,16 %; дистиллированная вода.

3) Пробу кала объемом одной ложечки минисистемы «Real» помещают в верхнюю пробирку со смесью «Экосаф». Крышка пробирки плотно закручивается.

4) Пробирка минисистемы «Real» с пробой кала энергично встряхивается в течение 30 с до получения однородной взвеси.

5) После получения взвеси пробирка переворачивается верх дном, отвинчивается нижняя крышка и к ней плотно закручивается коническая центрифужная пробирка.

6) Герметически соединенные верхняя и нижняя пробирки помещают в центрифугу и центрифугируют в течение 3 мин при скорости 2 000 об./мин.

7) В процессе центрифугирования происходит фильтрация суспензии.

8) В конической части нижней пробирки остается жидкая часть пробы с выделившимися в нее возбудителями кишечных паразитозов.

9) Отсоединяют верхнюю пробирку с фильтром, которая помещается в дезинфекционный раствор для обеззараживания.

10) Для микроскопирования с помощью пипетки из нижней пробирки на предметное стекло переносят 2 капли пробы осадка.

11) Осадок суспендируется: одна капля осадка помещается на предметное стекло, а во вторую каплю наносится 2 %-й раствор Люголя. Препараты накрываются покровными стеклами.

12) Микроскопируют при увеличении: окуляр $\times 10$, объективы $\times 10$, $\times 40$.

Примечание. Если пробы кала доставлены в консерванте (например, Турдыева), то отобранную пробу кала центрифугируют при 1 000—1 500 об./мин, надосадочную часть жидкости сливают. Осадок исследуется согласно пп. 3—11.

Применение. Модифицированный метод седиментации с применением минисистемы «Real» имеет все преимущества методов седиментации. Дополнительным преимуществом метода является отсутствие летучих ингредиентов в составе реактива «Экосаф».

1.1.1.2.5. Методы исследования кала с применением флотационных растворов

В основе методов флотации (всплывания) лежит разность удельного веса флотационного раствора и яиц гельминтов, удельный вес флотационного раствора выше, в результате яйца гельминтов всплывают на поверхность жидкости и обнаруживаются в поверхностной пленке.

Необходимые реактивы и оборудование

Один из флотационных растворов

Ареометр

Предметные стекла (обезжиренные)

Пипетки стеклянные

Химические стаканчики емкостью 30—50 мл

Кюветы эмалированные

Стеклянные или деревянные палочки

Подготовка к исследованию

1) Приготовление флотационного раствора по одной из двух прописей:

а) *раствор № 1.* Раствор нитрата натрия (NaNO_3) или азотно-кислого натрия (предложенный Калантаряи) с плотностью 1,38—1,40 готовят из расчета 1 000 г вещества на 1 л горячей воды;

б) *раствор № 2.* Насыщенный раствор хлорида натрия (NaCl) с плотностью 1,18—1,20 (предложенный Фюллеборном) готовят из расчета 400—420 г соли на 1 л кипящей воды.

2) Одну из солей растворяют в горячей воде в эмалированной посуде, причем кладут соль в емкость с горячей водой порциями при подогревании на плите и постоянном перемешивании до полного растворения.

3) Удельный вес флотационных растворов измеряется ареометром только после остывания раствора при комнатной температуре.

4) Измерение удельного веса флотационного раствора ареометром строго обязательно, так как приготовление раствора по прописи не гарантирует получение нужного удельного веса (например, когда используемая соль недостаточно химически чистая).

5) Фильтровать приготовленные растворы необязательно. Если раствор приготовлен в большом количестве, то в последующие дни перед исследованием его подогревают с размешиванием осадка и после остывания раствора снова измеряют ареометром удельный вес.

Подготовка предметных стекол: предметные стекла обязательно обезжирить, например в смеси Никифорова (равные части этилового спирта и эфира).

Подготовка к исследованию

1) В химический стаканчик объемом 30—50 мл налить небольшое количество одного из двух флотационных растворов.

2) Поместить в стаканчик 2,5 г кала.

3) Тщательно размешать палочкой (индивидуальной для каждого обследуемого).

4) Удалить сразу же после размешивания всплывшие крупные частицы палочкой (или ложечкой с дырочками).

5) Добавлять постепенно солевой раствор до образования выпуклого мениска.

6) Накрыть стаканчик обезжиренным стеклом.

7) Оставить взвесь на 30 мин при использовании растворов № 1 и 2.

8) Микроскопировать при увеличении: объектив $\times 8$, $\times 10$, окуляр $\times 7$, $\times 10$, уточнение морфологического строения — окуляр $\times 40$.

9) При невозможности микроскопирования сразу после снятия стекла необходимо добавить несколько капель глицерина и прикрыть покровным стеклом.

10) При использовании раствора № 2 необходимо просматривать не только стекло, но и осадок для выявления тяжелых яиц трематод.

1.1.1.3. Методы исследования кала на личинки гельминтов

Метод Бермана

Применяется как специальный метод для диагностики стронгилоидоза и основан на положительном гидротаксисе личинок.

Необходимое оборудование

Штатив

Стеклянная воронка (диаметром 10 см)

Металлическое сито или сетка «мельничный газ»

Резиновая трубка с зажимом

Предметные стекла

Стеклянные или деревянные палочки

Чашки Петри

Центрифуга

Микроскоп

Подготовка к исследованию

1) Собрать аппарат Бермана, для чего закрепить в штативе стеклянную воронку с металлическим ситом. На нижний конец воронки надеть резиновую трубку с зажимом.

2) Пробу кала весом 20—50 г поместить на металлическое сито или мелкоячеистую металлическую сетку, или сетку «мельничный газ».

3) Сетку с пробой кала приподнять и в воронку налить воду таким образом, чтобы нижняя часть сетки с калом была погружена в воду.

4) Через 24 ч зажим на резиновой трубке быстро открыть и жидкость спустить в центрифужную пробирку.

5) Полученную жидкость центрифугировать 1—2 мин.

6) Надосадочную жидкость быстро слить.

7) Осадок нанести на предметное стекло или в чашку Петри.

8) Можно спустить жидкость в чашку Петри и исследовать без центрифугирования с использованием стереомикроскопа. При обнаружении личинок для их обезживания внести одну каплю раствора Люголя, личинку перенести на предметное стекло и прикрыть покровным.

9) Микроскопировать при увеличении: объектив $\times 8$ или $\times 10$, окуляр $\times 7$ или $\times 10$, уточнение морфологического строения при увеличении: объектив $\times 40$, окуляр $\times 10$.

Метод Бермана в модификации Супряги

Необходимые реактивы и оборудование

Дистиллированная вода

Химические стаканчики

Стеклянные палочки

Чашки Петри

Пробирки центрифужные

Микроскоп бинокулярный стереоскопический (МБС)

Подготовка к исследованию

- 1) В химический стаканчик положить пробу кала весом 10—15 г.
- 2) Залить теплой (40°C) дистиллированной водой, чтобы проба кала была полностью покрыта.
- 3) Через 20—30 мин слить жидкость в центрифужные пробирки.
- 4) Отстаивают 10—15 мин или центрифугируют 1 мин при 1 500 об./мин.
- 5) Слить осторожно надосадочную жидкость, осадок поместить в чашку Петри.
- 6) Исследовать осадок в чашке Петри под стереомикроскопом (с нижней подсветкой): объектив $\times 2$, окуляр $\times 12$, $\times 14$, обращая внимание на подвижные, слабо-подвижные и неподвижные личинки.
- 7) Неподвижные личинки микроскопируют с увеличением: объектив $\times 8$, $\times 10$ и $\times 40$; окуляр $\times 10$.

Эффективность метода. Эффективен при высокой и средней интенсивности инвазии.

*Метод Харады—Мори в модификации Маруашвили
(метод культивирования личинок на фильтровальной бумаге)*

Применяется для диагностики анкилостомидозов.

Необходимые реактивы и оборудование

Фильтровальная бумага (размером $16 \times 3,5$ см)

Стеклянная банка (0,7—0,8 л)

Полиэтиленовая пленка

Термостат

Центрифуга

Водяная баня

Подготовка к исследованию

- 1) На фильтровальную бумагу нанести свежевыделенные фекалии в виде мазка, оставляя края фильтровальной бумаги свободными.
- 2) Смочить стенки банки водой, опустить в банку фильтровальную бумагу и поверхностью без фекалий зафиксировать ее на стенках банки.
- 3) Налить в банку воды так, чтобы в нее был погружен нижний конец бумаги без фекалий.
- 4) Верх банки закрыть полиэтиленовой пленкой или чашкой Петри.
- 5) Банку поставить в термостат при температуре 28°C на 5—6 дней (в теплое время года банку можно оставлять при комнатной температуре, увеличив экспозицию до 8—10 дней).
- 6) Часть личинок может подняться вверх по фильтровальной бумаге, поэтому работа должна проводиться с соблюдением техники безопасности.
- 7) Для безопасности можно предварительно убить личинки, поместив пробирку в водяную баню при температуре 50°C на 15 мин.

Эффективность метода. Эффективен для обнаружения и идентификации личинок анкилостомид.

1.1.1.4. Методы исследования перианальных отпечатков

Применяются для выявления яиц остриц и онкосфер тениид при индивидуальных и массовых обследованиях.

Необходимые реактивы и оборудование

Кроме микроскопа, необходимое оборудование зависит от способа получения отпечатка: предметные стекла, полоски прозрачной липкой ленты (скотч), глазные палочки со специальным клеевым слоем.

Подготовка к исследованию

При массовых обследованиях населения (в основном детского) заранее подготовить предметные стекла с липкой лентой, флаконы или специальные штативы с глазными палочками, покрытыми клеевым слоем. Промаркировать предметные стекла, флаконы либо маркировать во время забора материала у обследуемых согласно номеру по списку.

Ход исследования зависит от способа отбора материала.

Метод исследования перианального отпечатка с применением липкой ленты по Грэхэму

Подготовка к исследованию

1) Подготовить отрезок липкой ленты длиной 8—10 см, предварительно наклеить его на предметное стекло.

2) Перед взятием анализа отклеить полоску липкой ленты от предметного стекла, держа полоску за концы, плотно прижать всей липкой поверхностью к перианальным складкам, стараясь пальцами рук не касаться перианальной области.

3) Отклеить полоску липкой ленты от кожи перианальной области и липким слоем вниз ленту перенести на предметное стекло, приклеить к стеклу равномерно для предотвращения образования воздушных пузырей, мешающих микроскопии.

4) Концы ленты, выходящие за края стекла, отрезать.

5) Микроскопировать при увеличении: объектив $\times 8$ или $\times 10$, окуляр $\times 7$ или $\times 10$.

Примечание. Для постановки метода пригодна полиэтиленовая прозрачная пленка с липким слоем для детского технического творчества (скотч).

Метод исследования перианального отпечатка с применением стеклянных глазных палочек с клеевым слоем по Рабиновичу

Пропись клея: клеол — 10 мл, касторовое масло — 2,5 мл, этиловый эфир — 5 мл, этиловый спирт 96,5 %-й — 2,5 мл (хранение во флаконе по 20,0 мл с плотно притертой пробкой).

Подготовка к исследованию

1) Подготовить стеклянные глазные палочки (лучше с широкими лопаточками): промыть, обезжирить и простерилизовать (кипячением или автоклавированием), высушить; сухую лопаточку глазной палочки обмакнуть в клей; просушить не менее 2—4 ч (глазная палочка при этом должна находиться лопаточкой вверх для стекания избытка клея и образования равномерной пленки).

2) Клей, обтекая лопаточку, образует прозрачную клейкую пленку, сохраняющуюся после высыхания не менее недели (что позволяет готовить палочки заранее).

3) Установить глазные палочки в специальный штатив, где каждая ячейка имеет свой номер, или использовать пронумерованные пенициллиновые флаконы, предварительно закрепив ручку глазной палочки в резиновой пробке от этого пузырька.

4) Взять отпечаток путем плотного прижатия плоских частей глазной лопаточки к коже перианальных складок.

5) Снова укрепить палочку в штативе или пенициллиновых пузырьках (промаркированных соответственно номеру, присвоенному обследуемому по списку, или регистрационному номеру в журнале) для доставки в лабораторию.

6) Укрепить глазную палочку в специальном держателе для просмотра под микроскопом.

7) Микроскопировать непосредственно плоскую поверхность лопаточки поочередно с обеих сторон при увеличении: окуляр $\times 7$ или $\times 10$, объектив $\times 8$ или $\times 10$.

8) Использованные палочки дезинфицировать кипячением в мыльном растворе, тщательно промыть, прополоскать, обезжирить в смеси Никифорова, просушить в сухожаровом шкафу. Штатив и кассеты обработать 70 %-м спиртом и промыть мыльно-содовым раствором. Пенициллиновые пузырьки и резиновые пробки дезинфицировать кипячением или автоклавированием.

Метод перианального соскоба по Торгушину

1) Ватный тампон, накрученный на деревянном или стеклянном шпатель, смочить в растворе глицерина.

2) Обтереть тампоном перианальные складки вокруг ануса.

3) На предметное стекло поместить каплю глицерина.

4) Слегка ударяя по предметному стеклу обмыть тампон в капле глицерина.

Препарат микроскопировать без покровного стекла; увеличение: объектив $\times 8$ или $\times 10$, окуляр $\times 7$ или $\times 10$.

1.1.1.5. Методы исследования желчи дуоденального содержимого (желчи, мокроты, лаважной жидкости и мочи)

Применяются для выявления яиц трематод (возбудителей описторхоза, клонорхоза, фасциолеза, дикроцелиоза), а также возбудителей стронгилоидоза, трихостронгилоидозов и анкилостомидозов.

Необходимые реактивы и оборудование

Этиловый эфир

Обезжиренные предметные и покровные стекла

Палочки стеклянные или деревянные

Пипетки

Чашки Петри

Центрифужные пробирки

Центрифуга

Микроскоп

Методы исследования дуоденального содержимого (желчи)

Подготовка к исследованию

1) Выбрать сгустки слизи, волокон, патологические примеси.

2) Палочкой стеклянной или деревянной (можно пипеткой) нанести тонким слоем желчь на предметное стекло (мазок не должен стекать с предметного стекла), прикрыть покровным стеклом.

3) Микроскопировать при увеличении: объектив $\times 8$ или $\times 10$, окуляр $\times 10$; для уточнения морфологии яиц гельминтов объектив $\times 40$.

4) При исследовании в чашке Петри налить желчь тонким слоем на дно чашки.

5) Для обнаружения подвижных личинок стронгилид можно микроскопировать в чашках Петри под стереомикроскопом МБС (окуляр $\times 8$; объектив $\times 4$ —7).

Методы исследования желчи с центрифугированием

Подготовка к исследованию

1) При наличии в желчи большого количества слизи или гноя взболтать все порции с равным количеством эфира.

2) Центрифугировать в центрифужных пробирках все порции дуоденального содержимого 10 мин при 1 500—2 000 об./мин.

3) Надосадочную часть желчи слить в отдельную емкость.

4) Осадок перенести пипеткой или прямо из пробирки на предметное стекло.

5) Микроскопировать при увеличении: объектив $\times 8$ или $\times 10$, окуляр $\times 10$, для уточнения морфологии яиц гельминтов — объектив $\times 40$.

Методы исследования мокроты и лаважной жидкости

Применяются для выявления возбудителей легочных гельминтозов (парагонимоза, томинксоза). Иногда, при поражении легких и прорыве пузырей в бронх, можно обнаружить личиночные стадии эхинококков (сколексы эхинококка, альвеококка).

Необходимые реактивы и оборудование
 Раствор едкой щелочи (NaOH или KOH) 0,5 %-й
 Центрифужные пробирки
 Предметные и покровные стекла, большие предметные стекла
 Центрифуга
 Микроскоп

*Методы исследования нативного мазка мокроты***Подготовка к исследованию**

- 1) При слизисто-гнойной мокроте для лучшего растворения слизи, гноя необходимо: мокроту смешать с равным объемом 0,5 %-го раствора едкой щелочи; слегка подогреть пробирку на водяной бане; пробирку энергично встряхивать в течение 5 мин.
- 2) Мокроту из пробирки пипеткой переносят на предметное стекло (лучше использовать широкое предметное стекло).
- 3) Приготовить мазок путем равномерного растирания между двумя предметными стеклами или нанесения и равномерного растирания палочкой на большом предметном стекле.
- 4) Микроскопировать при увеличении: объектив $\times 8$ или $\times 10$, окуляр $\times 10$.

*Методы исследования нативного мазка мокроты и лаважной жидкости с центрифугированием***Подготовка к исследованию**

- 1) Перелить мокроту (лаважную жидкость) в центрифужные пробирки.
- 2) Центрифугировать в течение 3—5 мин при 1 500 об./мин.
- 3) Перенести осадок пипеткой на предметное стекло, прикрыть покровным.
- 4) Микроскопировать при увеличении: объектив $\times 8$ или $\times 10$, окуляр $\times 10$, для уточнения морфологических особенностей — окуляр $\times 40$.

Методы исследования мочи

Применяются для выявления возбудителя мочевого шистосомоза при любой стадии инвазии. Возможно обнаружение яиц диоктомифы (*Diocotophyma renale*) — редко встречаемого гельминта — паразита почечной лоханки.

Необходимое оборудование
 Центрифужные пробирки
 Пипетки
 Предметные и покровные стекла
 Центрифуга
 Микроскоп

*Метод концентрации мочи***Подготовка к исследованию**

- 1) Всю разовую порцию мочи отстаивать в высоких банках или цилиндрах в течение 30—45 мин.
- 2) Слить верхнюю часть, оставив 10—15 мл осадка, который перелить в центрифужные пробирки.
- 3) Оставшуюся часть центрифугировать в течение 5 мин при 1 500 об./мин, или 1—2 мин при 3 000 об./мин.
- 4) Слить надосадочную жидкость.

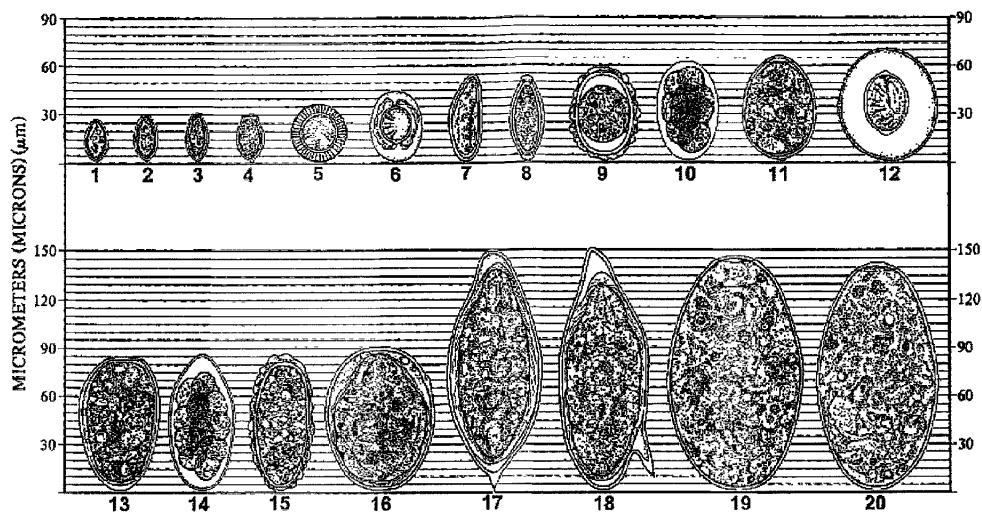


Рис. 1. Размеры яиц гельминтов

1 – *Metagonimus yokogawi*, 2 – *Heterophyes heterophyes*, 3 – *Opisthorchis felineus*,
 4 – *Opisthorchis (Clonorchis) sinensis*, 5 – *Taeniidae g. sp.*, 6 – *Hymenolepis nana*,
 7 – *Enterobius vermicularis*, 8 – *Trichocephalus trichiurus*, 9 – *Ascaris lumbricoides*
 (оплодотворенное), 10 – *Ancylostomatidae sp.*, 11 – *Diphyllobotriidae g. sp.*,
 12 – *Hymenolepis diminuta*, 13 – *Paragonimus westermani*, 14 – *Trichostrongylidae*,
 15 – *Ascaris lumbricoides* (неоплодотворенное), 16 – *Schistosoma japonicum*,
 17 – *Schistosoma haematobium*, 18 – *Schistosoma mansoni*, 19 – *Fasciola hepatica*,
 20 – *Fasciolopsis buski*

5) Осадок перенести пипеткой на предметное стекло, прикрыть покровным.

6) Микроскопировать с объективом $\times 8$ или $\times 10$, окуляр $\times 10$, для уточнения морфологических особенностей – окуляр $\times 40$.

Метод фильтрации мочи

Подготовка к исследованию

1) 5–10 мл мочи от порции, собранной с 11 ч утра до 15 ч дня, или все порции суточной мочи смешивают с равным количеством детергента-типола.

2) Фильтруют под вакуумом через фильтровальную бумагу (или фильтры № 1).

3) На увлажненных фильтрах обнаруживают яйца и личинки гельминтов при микроскопии.

4) Микроскопируют при увеличении: объектив $\times 8$ или $\times 10$, окуляр $\times 10$.

1.1.2. Диагностические признаки возбудителей гельминтозов

Для видовой идентификации яиц гельминтов при микроскопии препаратов используются следующие морфологические признаки:

1) **Размеры**: измеряют длину и ширину обнаруженных яиц. Для каждого вида гельминта характерна определенная величина яиц, которая варьирует от среднего значения (рис. 1).

2) **Форма**: яйца гельминтов в основном имеют эллипсоидную форму, вытянутую в разной степени, часто асимметричны.

3) **Толщина оболочки** яиц разных видов гельминтов сильно различается: от очень тонкой (как у анкилостоматид) до толстой многослойной с наружной крупнобугристой белковой оболочкой, характерной для яиц аскарид.

4) **Цвет**: яйца некоторых видов гельминтов окрашены в желто-коричневый цвет уже в матке самок (у большинства трематод), у других – изначально бесцветны, но

прокрашиваются пигментами испражнений в темно-желтый или коричнево-бурый цвет по мере прохождения по кишечнику (яйца аскарид, власоглава), встречаются и неокрашенные яйца, например, у анкилостоматид, остриц, карликового цепня.

5) Наличие морфологических особенностей, таких как крышечки, шипы, пробки, крючки или фестончатая наружная оболочка.

6) Внутреннее содержимое: яйца выделяются из матки гельминтов на разных стадиях развития: они могут содержать практически неразличимый зародыш, окруженный желточными клетками, один или несколько хорошо заметных бластомеров или сформированную личинку. Если пробы кала исследуют через несколько часов или спустя 1—2 дня после дефекации, яйца некоторых нематод могут развиваться до более взрослых стадий, что следует учитывать при диагностике.

При обнаружении яйца гельминта или похожего на него объекта следует тщательно оценить все перечисленные признаки, чтобы установить видовой диагноз.

Иллюстрация возбудителей глистных инвазий приведены в прилож. 2, 3, 4.

Видовая диагностика трематодозов

Представители класса *Trematoda*, паразитирующие у человека, локализуются в разных органах, в связи с чем условно разделены на 4 группы: I — трематоды, паразитирующие в гепатобилиарной системе (сем. *Opisthorchidae*, *Fasciolidae*, *Dicrocoeliidae*); II — кишечные трематоды (сем. *Heterophyidae*, *Nanophyetidae* и др.); III — легочные трематоды (сем. *Paragonimidae*) и IV — трематоды кровеносной системы (сем. *Schistosomatidae*). В соответствии с этим, яйца I группы трематод могут быть выявлены в дуоденальном содержимом и кале; II группы — только в кале (в связи с тем, что продолжительность жизни кишечных трематод невелика, в кале можно обнаружить и самих взрослых паразитов); III группы — в мокроте и кале, так как мокрота часто заглатывается; IV — в кале или моче в зависимости от вида паразита и его локализации в организме хозяина.

Яйца разных видов трематод существенно отличаются по размеру: от самых мелких, присущих кишечным трематодам, до самых крупных, таких как яйца фасциол. Оболочки яиц чаще всего тонкие и ровные, за исключением таковых у *D. lanceatum*, *Sch. japonicum* и видов *Paragonimus*.

Цвет оболочек яиц разных видов трематод варьирует от желтовато-золотистого до буро-коричневого.

Наиболее характерным признаком практически всех яиц трематод — паразитов человека, является наличие крышечки, которая открывается для выхода созревшей личинки — мирацидия во внешнюю среду. Крышечка может быть разной высоты, примыкает к скорлупе яйца плотно, так что становится практически неразличимой. Край крышечки может быть в виде ровной тонкой или волнистой линии. Часто оболочка перед крышечкой образует валик, выраженный в разной степени. При рассматривании яйца под микроскопом этот валик виден в виде выступов с его боков, так называемых «плечиков». Размер их, высота крышечки и способ ее прилегания являются важными систематическими признаками. Яйца шистосом крышечки не имеют, при выходе мирацидия оболочка яйца разрывается.

На противоположном полюсе от крышечки находится в разной степени развитый бугорок: от небольшого утолщения оболочки до выраженного выроста — «шишечки», иногда широкой. Яйца шистосом снабжены шипами, место их расположения и размер является видовым признаком.

Яйца возбудителей описторхоза, шистосомозов и некоторых кишечных трематод выделяются из матки самок полностью зрелыми со сформированной личинкой — мирацидием внутри, которая хорошо видна при микроскопировании. Яйца возбудителей фасциолеза, парагонимоза, нанофиедоза содержат плохо различимый зародыш в центре, окруженный желточными клетками. Развитие этих яиц происходит во внешней среде.

Сравнительная характеристика морфологических признаков яиц трематод представлена в прилож. 2.

При обнаружении в кале яиц *D. lanceatum* и *F. hepatica* следует помнить, что они могут быть транзитными. При употреблении в пищу печени крупного и мелкого ро-

гатого скота, зараженного возбудителями фасциолеза или дикроцелиоза, их яйца при недостаточной термической обработке могут сохраняться и транзитом проходить через желудочно-кишечный тракт человека, обнаруживаясь затем в кале. Необходимо повторное исследование после исключения из пищи указанных продуктов.

Видовая диагностика цестодозов

Класс ленточных гельминтов относится к типу плоских червей и делится на два отряда — лентецов и цепней.

К отряду лентецов относятся 3 вида возбудителей дифиллоботриоза, встречающихся на территории Российской Федерации (*Diphyllobothrium latum*, *D. dendriticum*, *D. luxi*). В связи с тем, что матка хвостовых члеников *Diphyllobothriidae* имеет выводное отверстие, в кале обнаруживаются яйца, имеющие характерное строение: они сероватого цвета, овальной формы с тонкой двуконтурной оболочкой. На одном полюсе имеются крышечки, на другом — утолщение оболочки в виде бугорка. Последний виден не всегда, особенно при работе методом Като. В центре яйца находится зародышевая клетка. По яйцам *Diphyllobothriidae* невозможно определить видовую принадлежность лентеца, в связи с чем при записи результатов анализа указывают «обнаружены яйца *Diphyllobothriidae* sp.».

Дифференциальная диагностика лентецов и цепней приведена в прилож. 3.

К отряду цепней относятся *Taenia solium*, *Taeniarhynchus saginatus*, *Taenia asiatica*, *Hymenolepis nana*, *Hymenolepis diminuta*, *Dipylidium caninum*.

Taeniarhynchus saginatus — возбудитель бычьего цепня и *Taenia solium* — возбудитель свиного цепня локализуются в тонком кишечнике. Строение яиц этих двух видов возбудителей одинаковое. Яйцо имеет тонкую прозрачную оболочку с двумя нитевидными придатками. Внутри яйца находится зародыш (онкосфера) почти правильной круглой формы, окруженной толстой оболочкой желтовато-коричневого цвета и снабженной тремя парами крючьев. Оболочка яйца, как правило, быстро разрушается и при исследовании кала видна только онкосфера. Онкосферы бычьего цепня обнаруживаются при исследованиях перианальных отпечатков, возможно их обнаружить и в кале. При записи результатов исследований указывают «обнаружены онкосферы *Taeniidae* g. sp.».

Дифференциальная диагностика *T. solium* и *T. saginatus* проводится по концевым членикам (прилож. 3).

Во внешнюю среду вместе с калом могут выделяться членики *T. saginatus*, *T. solium*, *Diphyllobothriidae* sp. и *D. caninum*. Членики бычьего цепня часто отходят активно, что у свиного цепня наблюдается исключительно редко. При этих инвазиях, а также и при дифиллоботриозе возможно отхождение кусков стробилы. Диагностика проводится по форме членика — соотношению ширины и длины — и особенностям строения матки:

- концевой членик *T. saginatus* имеет ширину меньшую, чем длину. Матка замкнутая, имеет центральный ствол с большим числом боковых ответвлений — до 30 и более;
- концевой членик *T. solium* также имеет ширину меньшую, чем длину. Матка замкнутая, имеет центральный ствол с небольшим числом боковых ответвлений — до 10—12;
- концевой членик *Diphyllobothriidae* sp. имеет ширину большую, чем длину. Матка имеет выводной приток, расположена в середине членика в виде розетки, боковые ответвления отсутствуют;
- концевые членики *D. caninum* имеют формы семечек тыквы.

Hymenolepis nana — возбудитель гименолепидоза (карликовый цепень) паразитирует в нижнем отделе тонкого кишечника. Яйца имеют эллипсоидную форму, не окрашены, слегка ополесцируют. Между оболочкой и зародышем находятся нити (филаменты). Зародыш (онкосфера) имеет три пары крючьев. Яйца *H. nana* выяв-

ляются и при использовании метода Като сразу после просветления препарата. В дальнейшем они разрушаются. Определить строение матки невозможно, так как членик разрушается в кишечнике человека.

Hymenolepis diminuta — крысиный цепень, крайне редко паразитирует у человека. Облигатным хозяином являются грызуны. У человека гельминт находится в тонком кишечнике. Яйца — округлые, желтоватого цвета. Наружная оболочка — толстая, двухконтурная, радиально исчерченная. Внутри яйца расположена круглая онкосфера с тремя парами крючьев.

Dipylidium caninum — цепень тыквовидный вызывает дипилидоз. Облигатным хозяином являются кошки, собаки, лисы и другие животные. У человека встречается крайне редко. Паразит локализуется в тонком кишечнике. В выделившемся членике находятся коконы с несколькими яйцами. Форма яйца круглая, оболочка толстая, цвет сероватый или желтоватый. Внутри яйца 6 крючьев.

Видовая диагностика нематодозов

Идентификация возбудителей нематодозов в кале.

Ascaris lumbricoides — возбудитель аскаридоза паразитирует в тонком кишечнике. Половозрелая самка в сутки выделяет более 200 тыс. яиц. Яйца могут быть оплодотворенные и неоплодотворенные. Морфологическое строение их различно.

Взрослые особи имеют веретенообразную форму. Живые или свежевыделившиеся из кишечника аскариды красновато-желтые, после гибели становятся беловатыми. Самец заметно меньше самки, длина его 15—25 см, толщина 2—4 мм, задний конец тела загнут крючком. Самка имеет прямое тело длиной 25—40 см и 3—6 мм в толщину.

Оплодотворенное яйцо имеет овальную, реже шаровидную форму. Яйца покрыты толстой, многослойной оболочкой. Наружная белковая оболочка фестончатая, окрашена в коричневый цвет. Внутренние толстые липоидные оболочки гладкие, бесцветные. Внутри яйца располагается шаровидный бластомер. Если исследуется кал через несколько дней после дефекации, внутри яйца можно обнаружить 2, 4, 8 и так далее бластомеров, вплоть до личинки. Иногда можно выявить оплодотворенные яйца без белковой оболочки, что затрудняет диагностику.

Неоплодотворенные яйца могут иметь разнообразную форму — вытянутую, треугольную и так далее — яйца покрыты грубой белковой оболочкой с неравномерными зубцами. Все содержимое яйца заполнено крупными желточными клетками (от полюса до полюса). Неоплодотворенные яйца без белковой оболочки практически не диагностируются.

При заполнении результатов исследования обязательно указать вид яиц аскарид: оплодотворенные или неоплодотворенные.

Trichocephalus trichiurus — возбудитель трихоцефалеза паразитирует в слепой кишке и выделяет в сутки 1—3 тыс. яиц. Яйца имеют лимонообразную или бочонковидную форму с «пробочками» на обоих полюсах (рис. прилож. 2). Яйца покрыты многослойной оболочкой. Наружная оболочка гладкая, темно-коричневая прерывается на полюсах и сквозь этот разрыв выпячивается бесцветная внутренняя оболочка. Внутреннее содержимое яйца — мелкозернистое. В дальнейшем можно обнаружить 2, 4, 8 и так далее бластомеров вплоть до личинки.

Ancylostoma duodenale, *Necator americanus* — возбудители анкилостомидозов паразитируют в 12-перстной кишке и верхних отделах тонкого кишечника. В сутки *A. duodenale* выделяет 25 тыс. яиц, *N. americanus* — 10 тыс. яиц. Определить видовую принадлежность анкилостомид по яйцам практически невозможно. В связи с этим, при выдаче результатов исследования указывается «обнаружены яйца *Ancylostomatidae* sp.». Яйца анкилостомы и некатора — овальные с закругленными полюсами, покрыты гладкой, бесцветной, тонкой двуконтурной оболочкой. При малом увеличении микроскопа оболочка кажется одноконтурной. Яйца выделяются с калом на стадии 4—8 бластомеров. При нахождении в течение 1—2 суток при комнатной температуре в яйце могут развиваться личинки.

Дифференциальная диагностика до вида проводится только по филяриевидным личинкам (прилож. 4).

Strongyloides stercoralis — возбудитель стронгилоидоза паразитирует в 12-перстной кишке. При интенсивной инвазии — в пилорической части желудка, поджелудочной железе, желчном пузыре. *S. stercoralis* — единственный паразит человека, выделяющий во внешнюю среду рабдитовидные личинки. Иногда в кале можно обнаружить и филяриевидные личинки. В сутки *S. stercoralis* откладывает до 50 тыс. яиц, которые в кишечнике превращаются в неинвазионную рабдитовидную личинку. Личинки имеют размер 0,2 мм. Передний конец личинки тупой с четко выраженным ротовым отверстием. Пищевод занимает $\frac{1}{3}$ длины личинки и имеет 2 расширения. Между этими расширениями находится нервное кольцо. Кишечник занимает $\frac{2}{3}$ длины личинки. На границе средней и хвостовой трети кишечника находится половой зачаток в виде клетки серого цвета. Хвостовой конец личинки заострен. Рабдитовидная личинка в течение 1—2 суток может превратиться в филяриевидную личинку. Размер ее достигает 0,6 мм, пищевод — цилиндрический, занимает 40 % длины личинки. Половой зачаток практически не выделен. Хвостовой конец раздвоен.

Кроме личинок *S. stercoralis* в кале можно обнаружить личинки свободноживущих почвенных нематод, не являющиеся паразитами человека. На головном конце и в бульбусах этих личинок имеются хитиновые образования в виде «шапочки», уси-ков, стилета или «якоря». Все эти образования позволяют дифференцировать непаразитарные личинки от личинок *S. stercoralis*.

Enterobius vermicularis — возбудитель энтеробиоза паразитирует в нижнем отделе тонкого и верхнем отделе толстого кишечника. В матке самки содержится от 5 до 17 тыс. яиц. Яйца чаще всего обнаруживаются в перианальных складках. При исследовании кала яйца остриц выявляются крайне редко. Возможно обнаружение взрослых паразитов, представляющих из себя мелкую нематоду 9—12 мм с резко заостренным хвостовым концом. Яйца остриц — асимметричной формы, покрыты тонкой, гладкой, двуконтурной оболочкой. Внутри яйца находится «зародыш», который через 4—6 ч превращается в инвазионную личинку.

Trichostrongylus sp. — возбудитель трихостронгилидозов паразитирует преимущественно в тонком кишечнике. Это раздельнополые гельминты длиной 0,5 см, продолжительность жизни которых свыше 8 лет. Яйца трихостронгилид — овально-эллипсоидной формы с тонкой прозрачной оболочкой с одним тупым закругленным и другим острым концом. Внутри свежевыделенных яиц 16—30 бластомеров. Во внешней среде на 1—3-и сутки из выделенных яиц вылупляются рабдитовидные личинки, которые после двукратной линьки превращаются в инвазионные филяриевидные личинки.

1.2. Лабораторная диагностика эхинококкозов

Морфологические методы исследования ларвоцист при цистном и альвеолярном эхинококкозах

Морфологическими методами исследования паразита при эхинококкозах являются характерные элементы строения личинок паразита, что служит прямым неопровержимым подтверждением диагноза эхинококкозов.

1.2.1. Лабораторная диагностика цистного эхинококкоза

Методы исследования нативных и окрашенных мазков

Отбор биологического материала

Исследованию на цистный эхинококкоз подлежат: содержимое паразитарной кисты, ее оболочки, мокрота больного (при эхинококкозе легких), промывные воды при лаваже бронхов (в случаях вскрытия кисты в бронх), желчь (при подозрении на прорыв кисты в желчные протоки), содержимое брюшной и плевральной полостей (при вскрытии кист в полости), содержимое дренажной жидкости в разные сроки после операции, при бронхоскопии, плевральной пункции, дуоденальном зондировании.

Исследованию на цистный эхинококкоз подвергают также материал, полученный при биопсии во время операции, пункционной биопсии печени, открытой биопсии при лапаротомии или торакотомии, на секции.

Необходимое оборудование, инструменты, реактивы

Ножницы

Пинцеты

Мельничный газ с диаметром ячеек 0,3 мм

Стеклянные стаканчики объемом 0,5—0,7 л

Чашки Петри

Пластмассовые одноразовые пипетки

Предметные стекла

Хирургические перчатки

Изотонический раствор хлорида натрия

Концентрированный раствор антибиотиков (пенициллин 2 000 ЕД/мл + гентамицин 0,3 ЕД/мл, разведенные в физиологическом растворе)

Эмалированные кюветы

Стереомикроскоп

Световой микроскоп

Подготовка к исследованию

1) Для исследования содержимое кисты, мокроту, желчь и другие объекты исследования собирают в стерильную пробирку для посева на стерильность, выделения микрофлоры и определения ее чувствительности к антибиотикам.

2) Остатную часть материала собирают в центрифужную пробирку и центрифугируют.

3) Из осадка готовят нативные и окрашенные мазки. Для окраски мазков используют краску Романовского—Гимзы, азури II, эозин.

4) Нативные и окрашенные мазки просматривают под микроскопом при малом и большом увеличении.

5) Для гистологического исследования кусочки стенки кисты или только кутикулярной оболочки размерами 1 × 1 см фиксируют в нейтральном формалине, жидкости Карнуа.

6) Материал для гистологического исследования заливают в парафин; срезы толщиной 4—6 мкм окрашивают гематоксилин-эозином, пикрофуксином по Ван-Гизон, азури-эозином, PAS-реакцией, реактивом Шиффа на нуклеиновые кислоты по методу Браше и Фельгена.

Результаты исследования

При микроскопическом исследовании выявляют свободные или заключенные в выводковых капсулах юные и зрелые свернутые и вывернутые протосколексы, фрагменты герминативной и кутикулярной (хитиновой) оболочек, известковые тельца, отпавшие от протосколексов большие и малые крючья, микроскопические ацефалоцисты (рис. 2—5).

При незрелых кистах (не содержащих протосколексы) основным диагностическим признаком цистного эхинококкоза является кутикулярная оболочка и ее фрагменты. Иногда при вскрытии кисты в бронх или брюшную полость выделяются крупные фрагменты кутикулярной оболочки или вся оболочка. Микроскопическая кутикулярная оболочка легко идентифицируется по характерной ярко выраженной слоистости, не утрачиваемой даже при некротических изменениях. Микроскопически кутикулярная оболочка представляет собой плотную эластическую ткань белого или желто-белого цвета.

При зрелых кистах (содержащих протосколексы) наличие юных и зрелых протосколексов является важным прямым диагностическим признаком цистного эхинококкоза, а оценка инвазивности и деструктивных изменений протосколексов является косвенным признаком жизнеспособности ларвоцисты эхинококка у больных, подвергнутых специфической химиотерапии.

При определении жизнеспособности протосколексов при слабо выраженных изменениях их морфологии проводят:

1) окрашивание погибших протосколексов некоторыми красителями (генциановый фиолетовый, толудиновый синий, негрозин, Янус зеленый, метиленовый синий и др.);

2) активацию выворачивания и двигательной активности живых протосколексов при подогревании инкубационной среды до 39—40 °С;

3) обработку протосколексов 80 %-м раствором глицерина, что приводит к резкому изменению структуры и очертания тегумента метацисты.

Прямыми показателями гибели протосколексов являются разная степень выраженности следующие признаки:

1) отсутствие двигательной активности, уменьшение количества или полное исчезновение известковых телец, сглаженность, помутнение и потемнение структуры паренхимы;

2) деформация короны крючьев или ее отпадение у вывернутых форм;

3) набухание, отслоение и нарушение целостности тегумента;

4) наличие «эксcretорных пузырьков» вокруг хоботка вывернутых протосколексов. Последний признак проявляется не всегда (рис. 2).

Результаты гистологических исследований

Окраска гематоксилин-эозином, пикрофуксином по Ван-Гизону необходимы для изучения структуры тканей паразита.

Гистохимические реакции применяют для оценки жизнеспособности возбудителя.

При микроскопии видно:

— кутикулярная оболочка имеет типичное слоистое строение, жизнеспособная киста хорошо окрашивается PAS-реакцией;

— зародышевый слой (герминативная оболочка) представлен рядом крупных клеток с темным ядром (рис. 3).

Выраженность зародышевого слоя у разных кист и разных больных может быть различной. Маложизнеспособная или нежизнеспособная киста теряет свою характерную структуру: исчезает зародышевый слой, кутикулярная оболочка утрачивает выраженную слоистость и теряет способность окрашиваться PAS-реакцией.

1.2.2. Лабораторная диагностика альвеолярного эхинококкоза

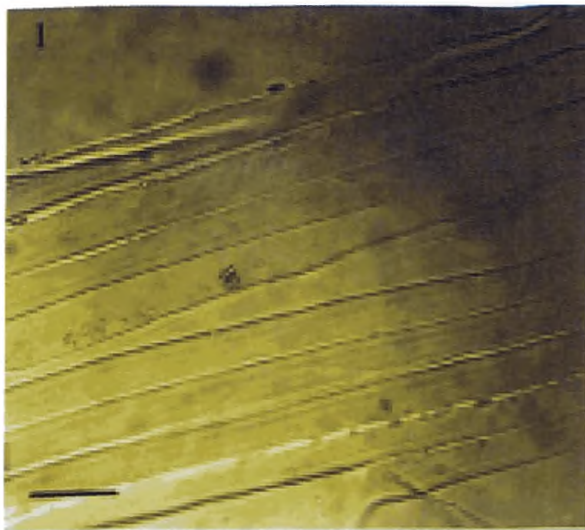
Отбор проб, необходимое оборудование и реактивы, подготовка к исследованию материала производятся по такой же методике, как и при цистном эхинококкозе (п. 1.2.1).

Результаты исследований

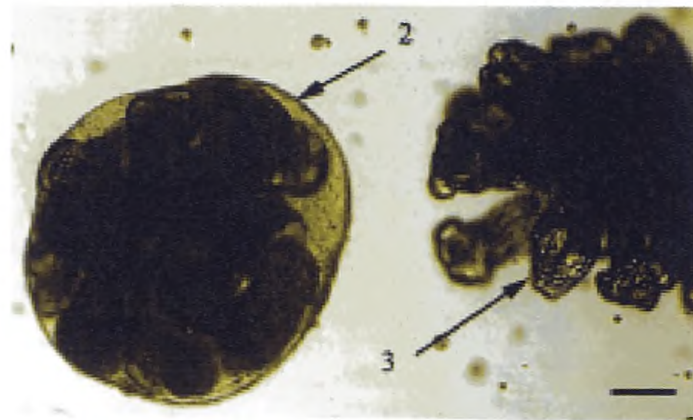
При альвеококкозе исследуют паразитарную ткань в зоне роста, прилежащие и отдаленные участки паренхимы печени, лимфатические узлы. Производят качественную и количественную оценку клеточных элементов воспалительного инфильтрата вокруг паразитарной ткани. Эти данные позволяют установить диагноз, определить характер роста возбудителя, его жизнеспособность и дать оценку состояния паренхимы пораженного органа. Паразитарная ткань при альвеококкозе представлена пузырьками различных размеров, окруженных зоной некроза и воспалительной инфильтрацией (рис. 6 и 7).

Выявляется четкая зависимость между активностью роста возбудителя и ответной реакцией тканей хозяина.

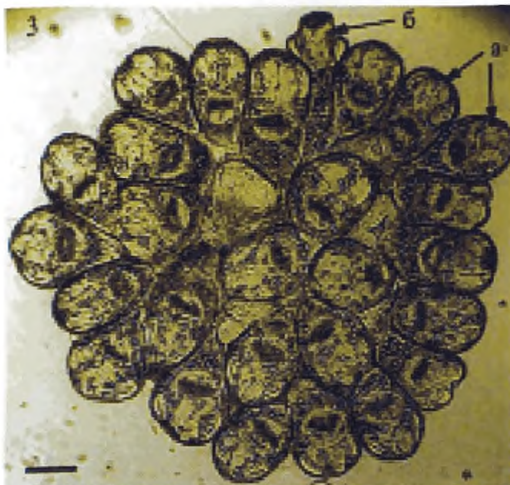
При малоактивном росте альвеококкоза выявляются крупные паразитарные пузырьки. Зона некроза вокруг пузырьков отсутствует. Пузырьки не контактируют непосредственно с тканью пораженного органа, отделены от нее четко выраженной реакцией фибропластического характера. Эозинофилы в клеточных инфильтратах отсутствуют или встречаются единичные клетки.



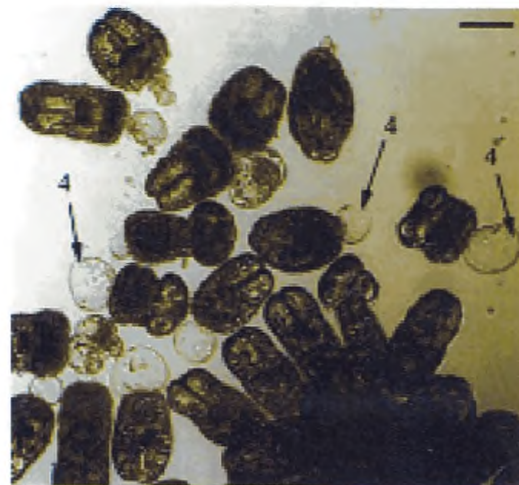
1 — фрагмент слоистой (хитиновой) оболочки



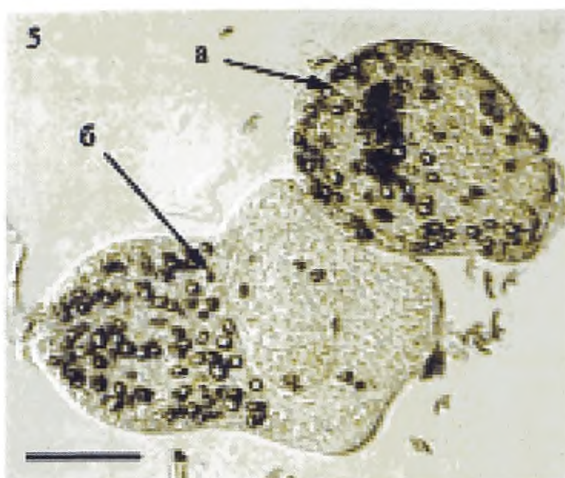
2 — ввернутая выводковая капсула со зрелыми и юными протосколексами;
3 — вывернутая выводковая капсула со зрелыми протосколексами



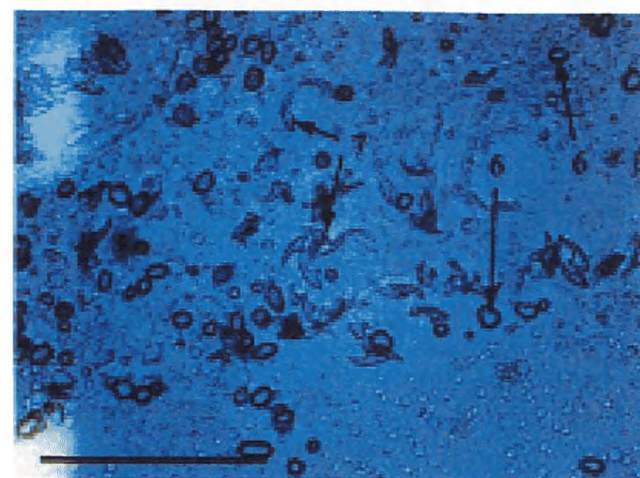
3 — вывернутая выводковая капсула со зрелыми протосколексами:
а — ввернутые протосколексы;
б — вывернутый протосколекс



4 — микроскопические дочерние ацефалоцисты, формирующиеся из герминативных клеток «ножки» зрелых протосколексов

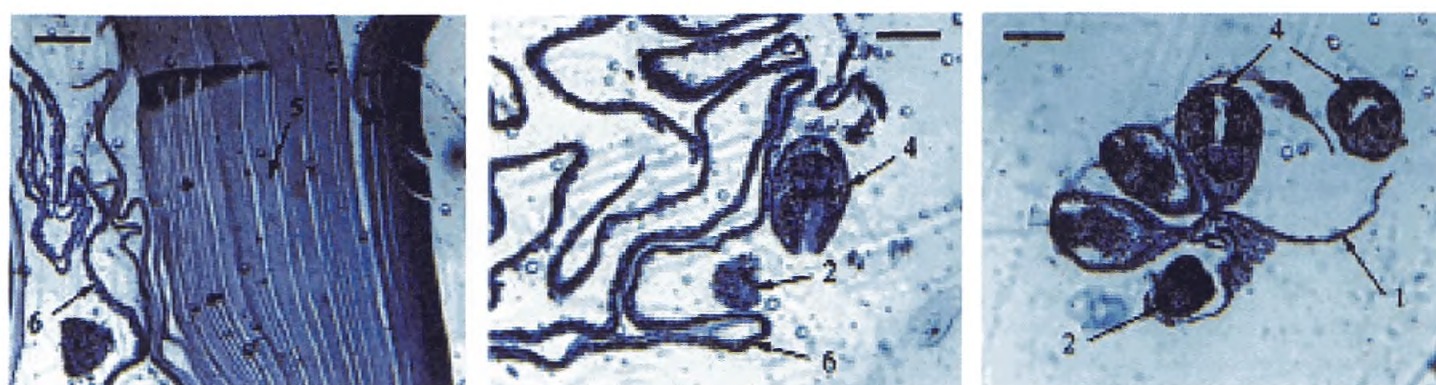


5 — погибшие зрелые ввернутый (а) и вывернутый (б) протосколексы с деформированной (у ввернутой формы) и отпавшей (у вывернутой формы) короной крючьев



6 — известковые тельца;
7 — отпавшие крючья протосколексов

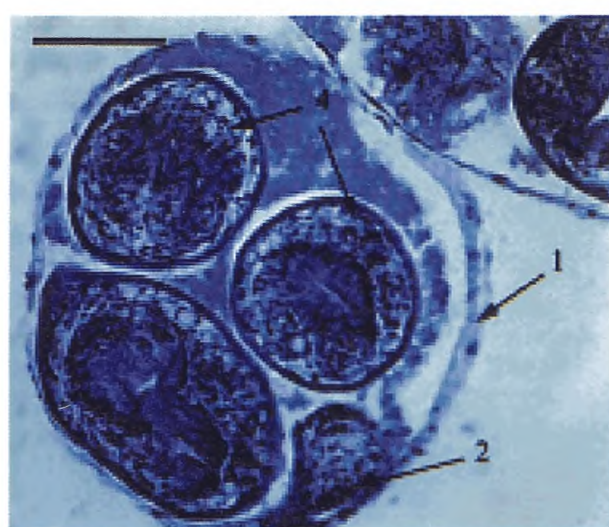
Рис. 2. Структурные элементы цистного эхинококка, имеющие диагностическое значение, в пунктатах из паразитарных кист. Нативные препараты. Длина измерительной шкалы — 50 мкм



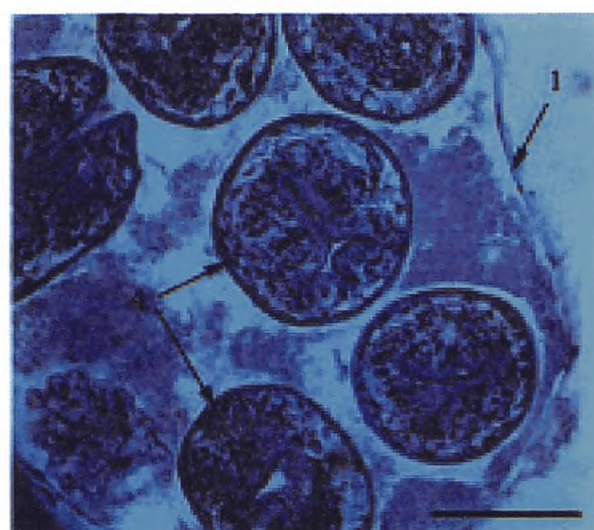
5 — слой хитиновой оболочки
эхинококковой кисты;
6 — герминативная оболочка
эхинококковой кисты

2 — закладка протосколекса;
4 — зрелый протосколекс;
6 — герминативная оболочка
эхинококковой кисты

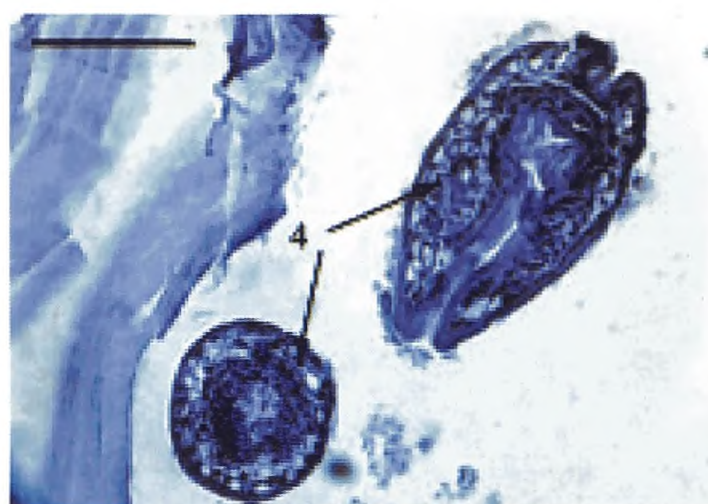
1 — стенка выводковой капсулы
эхинококковой кисты;
2 — закладка протосколекса;
4 — зрелый протосколекс



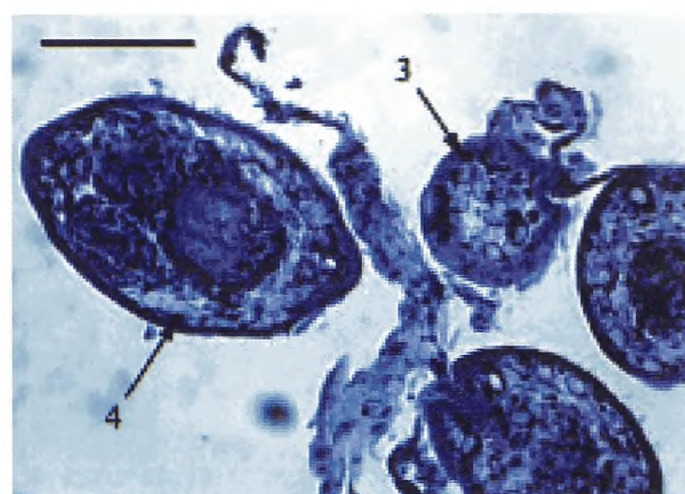
1 — стенка выводковой капсулы
эхинококковой кисты;
2 — закладка протосколекса;
4 — зрелый протосколекс



1 — стенка выводковой капсулы
эхинококковой кисты;
4 — зрелый протосколекс

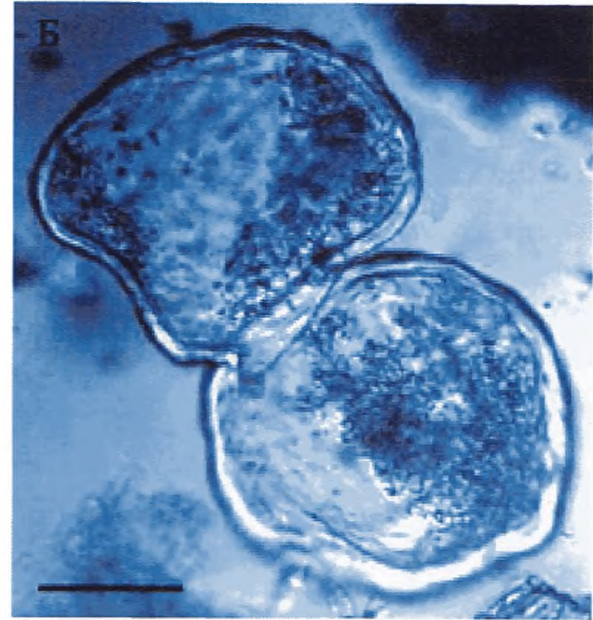
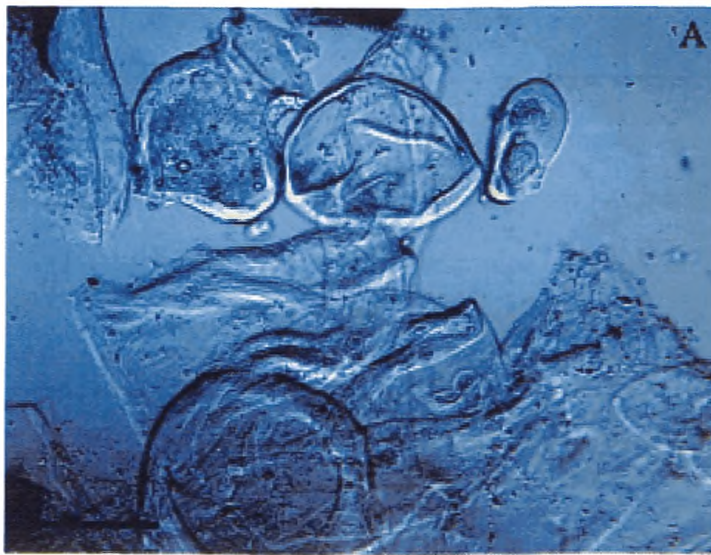


4 — зрелый протосколекс

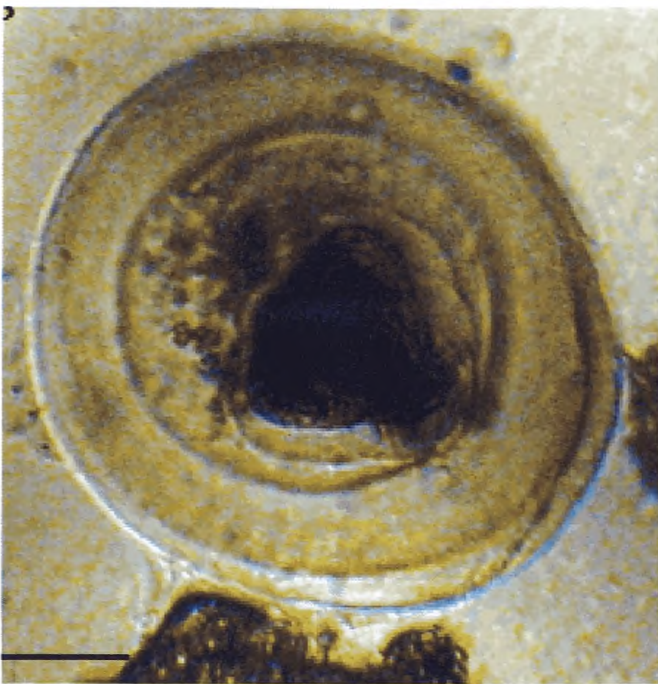


3 — юный протосколекс;
4 — зрелый протосколекс

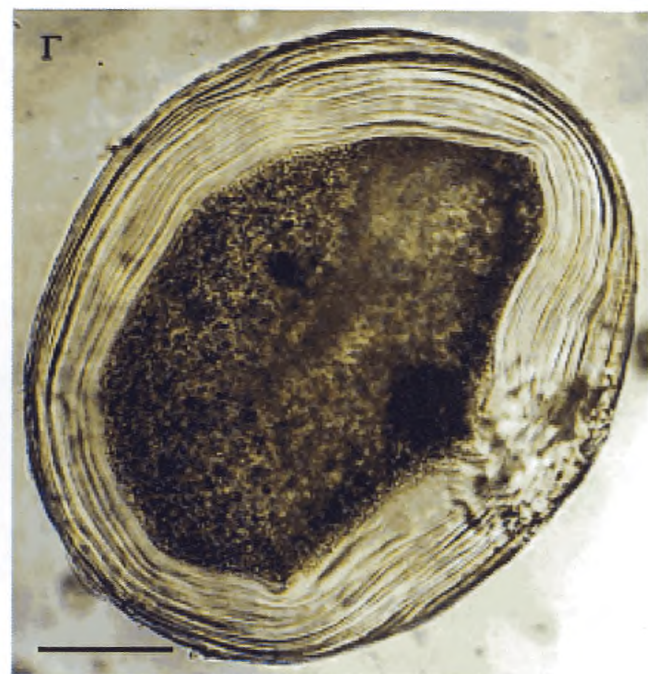
Рис. 3. Структурные компоненты эхинококковой кисты, выделенной оперативно из головного мозга больного М., 6 лет. Окрашенные гистологические препараты. Длина измерительной шкалы — 50 мкм



А, Б — тонкостенные ацефалоциты

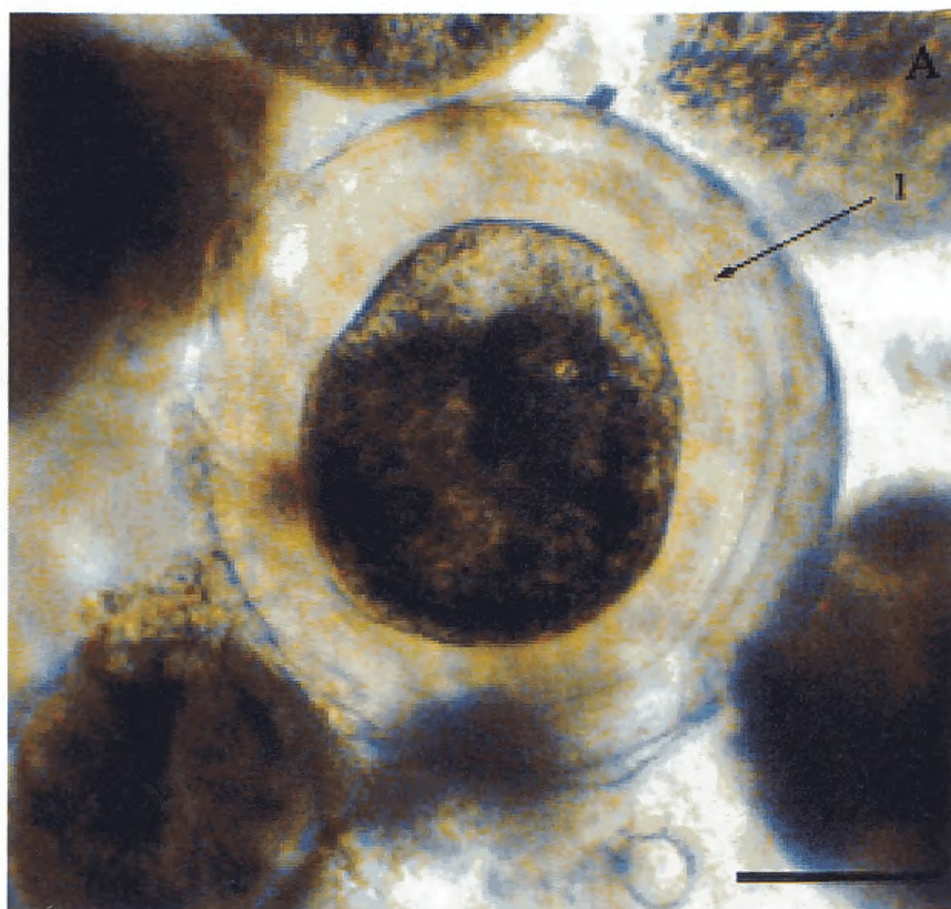


В — ларвоцита с юным
протосколексом и утолщенной
хитиновой оболочкой

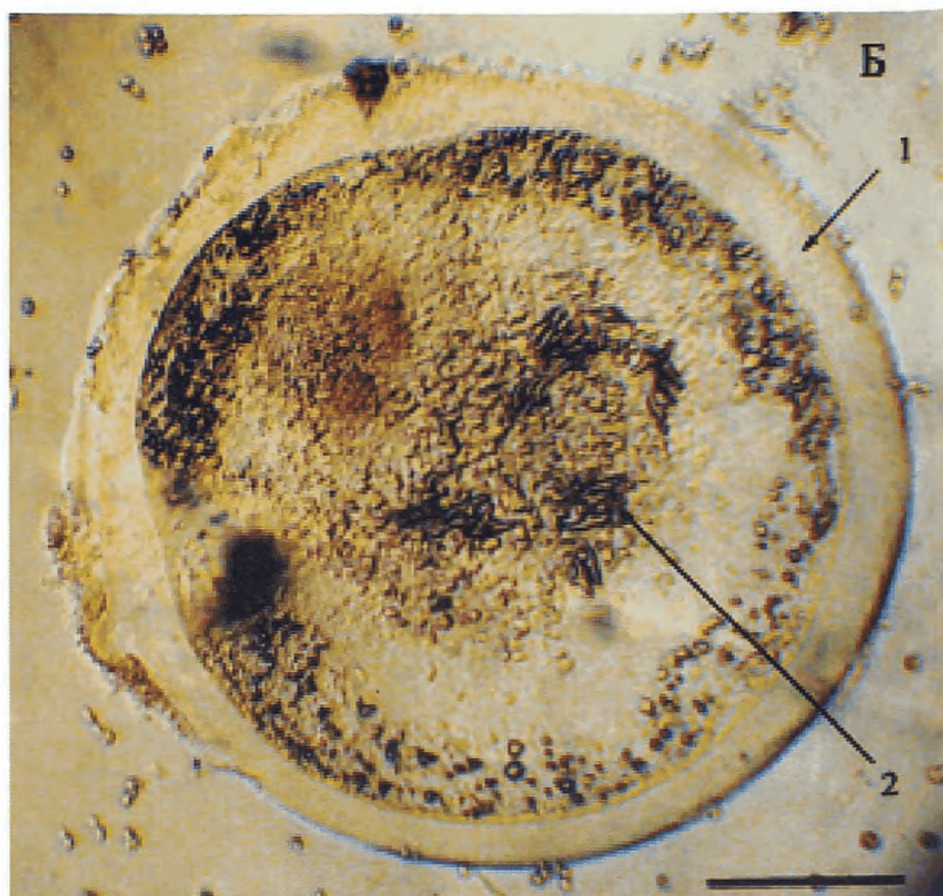


Г — ацефалоцита с утолщенной
хитиновой оболочкой

Рис. 4. Микроскопические дочерние ларвоциты в пунктате из эхинококковых кист больных. Нативные препараты. Длина измерительной шкалы — 100 мкм



А — интактный протосколекс;
толщина хитиновой оболочки (1)
неравномерная, достигает 40 мкм



Б — тот же протосколекс после
искусственной компрессии; видна
деформированная корона крючьев
(2). Устойчивая к разрыву хитиновая
оболочка растянута и истончена
ввиду ее прочности и эластичности

Рис. 5. Новый тип зародышевых элементов цистного эхинококка:
зрелый свернутый протосколекс, атипично сформировавший утолщенную
хитиновую оболочку, в пунктате из эхинококковой кисты в печени больной С.
Нативные препараты. Длина измерительной шкалы 50 мкм

При активном росте альвеококка паразитарная ткань представлена мелкими и среднего размера пузырьками, среди которых видны последовательно почкующиеся формы. Кутикулярная оболочка слабо выражена. Зародышевый слой визуализируется не во всех пузырьках. Паразитарные пузырьки окружены зоной некроза, за которой располагается слабо выраженная воспалительная реакция альтернативно-инфильтративного характера. В клеточных инфильтратах преобладают лимфоциты, эпителиоидные клетки, плазмциты и плазмобласты, большое число гигантских клеток и эозинофилов. Фибропласты содержатся в небольшом количестве.

При особо активном злокачественном росте альвеококка паразитарная ткань представлена мелкими почкующимися пузырьками, часть из которых некротизирована. Кутикулярная оболочка тонкая, зародышевый слой слабо выражен. Пузырьки окружены широкой зоной некроза, содержащей обломки эозинофилов. За зоной некроза располагается неширокая зона воспалительной реакции альтернативного характера. В клеточных инфильтратах преобладают эозинофилы, эпителиоидные клетки, макрофаги, лимфоциты и плазматические клетки. В отдельных случаях инфильтраты состоят почти из одних эозинофилов, небольшого числа лимфоцитов и плазмцитов. У больных в терминальной стадии заболевания даже при активном росте альвеококка в воспалительных инфильтратах исчезают эозинофилы.

Во всех случаях альвеококкоза человека, за крайне редким исключением, паразитарные ларвоцисты не содержат протосколексов.

Установление жизнеспособности паразита

При снижении жизнеспособности паразита или его гибели наблюдаются некротические изменения паразитарной ткани, отложение в ней солей кальция вплоть до полной кальцификации пузырьков. Погибшие пузырьки окружаются мощной рубцовой тканью.

Для определения жизнеспособности ацефалоцисты выделяют из паразитарного материала следующим образом:

- 1) Биоптат измельчают ножницами до гомогенного состояния.
- 2) Полученный гомогенат процеживают через мельничный газ, промывая одновременно физиологическим раствором.
- 3) Фильтрат помещают в стакан и через 10—15 мин отстаивания удаляют надосадочную жидкость, замещают ее свежим физиологическим раствором.
- 4) Эту операцию повторяют несколько раз до тех пор, пока надосадочная жидкость не станет прозрачной.
- 5) Приготовление инокулята завершают удалением надосадочной жидкости и добавлением к осадку концентрированного раствора антибиотиков.

Результаты исследования

Наличие и жизнеспособность ацефалоцист в инокуляте определяются при микроскопии проб осадка, помещенных в чашки Петри или между двумя предметными стеклами.

Идентифицируют следующие признаки

живых нативных ацефалоцист альвеококка:

- крупные ларвоцисты (диаметром 0,4—0,8 мм) имеют преимущественно неправильную форму; сниженный тургор; хитиновая оболочка неплотно прилегает к фиброзной капсуле, прозрачная, бесцветная, слоистая;
- мелкие ацефалоцисты (диаметром 0,1—0,3 мм) имеют преимущественно круглую или овальную форму; хитиновая оболочка прозрачная, бесцветная, однослойная, плотно прилегает к фиброзной капсуле;
- герминативный (паренхимный) слой ацефалоцист очень тонкий и визуализируется в виде легкой зернистости у всех ацефалоцист в нативных неокрашенных препаратах.

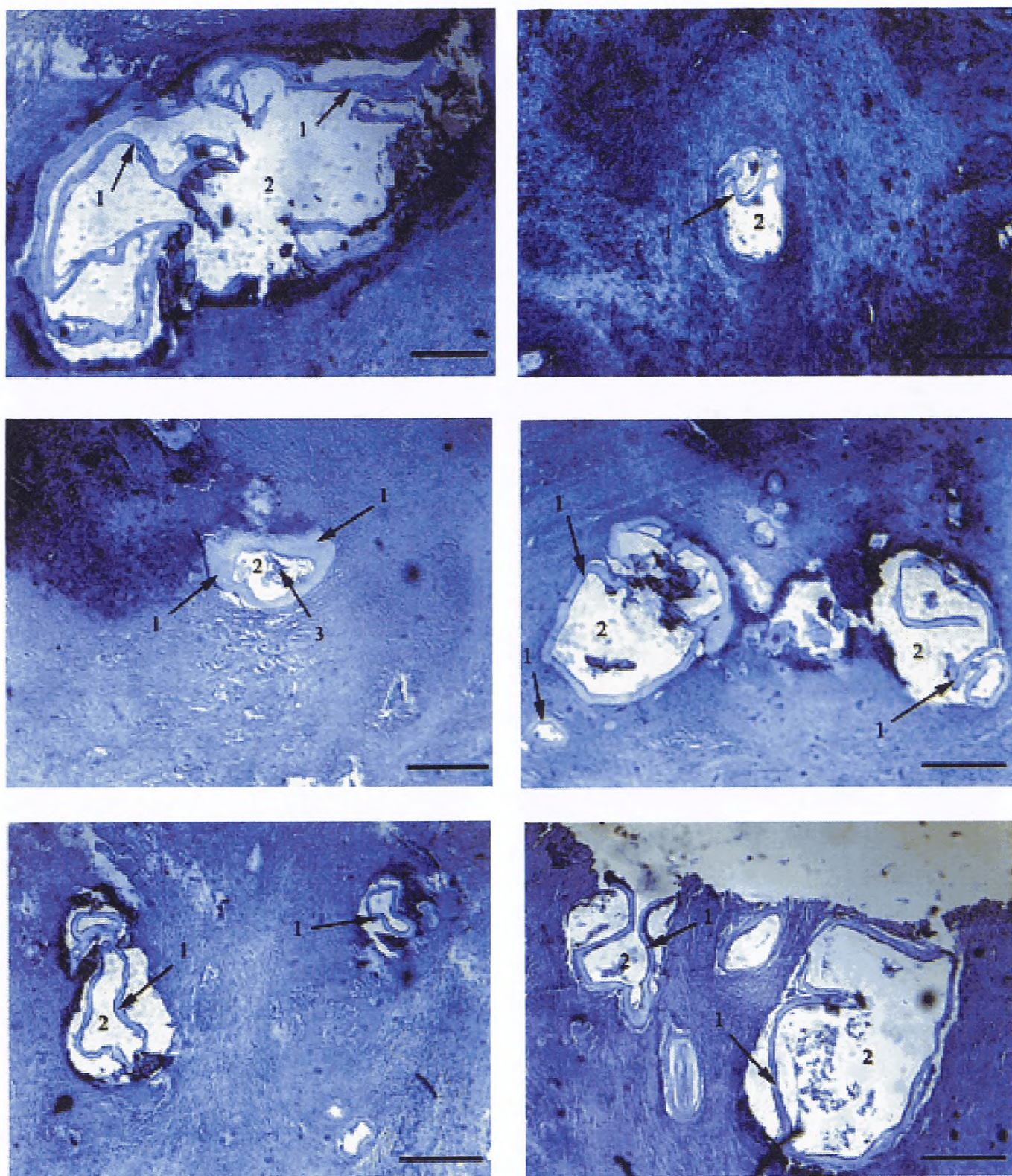
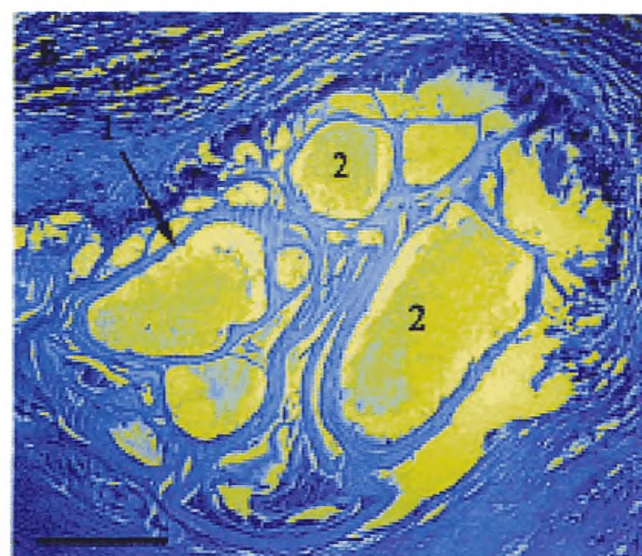
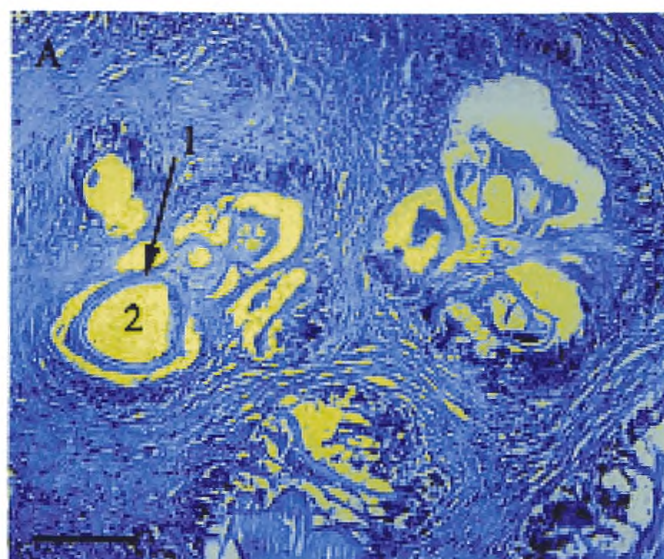
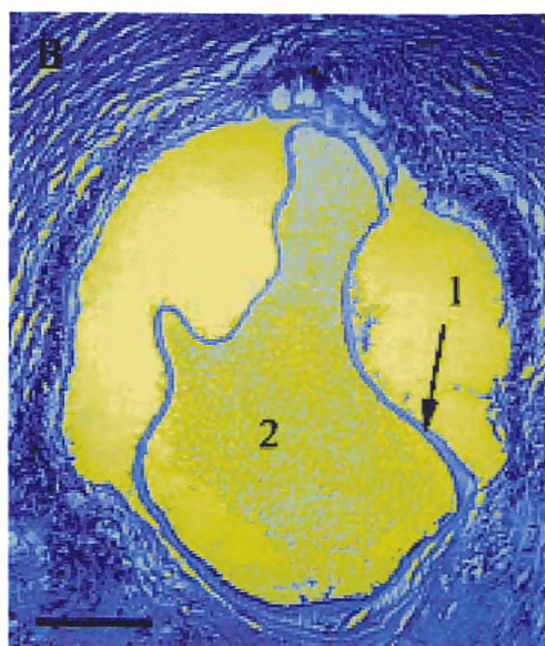


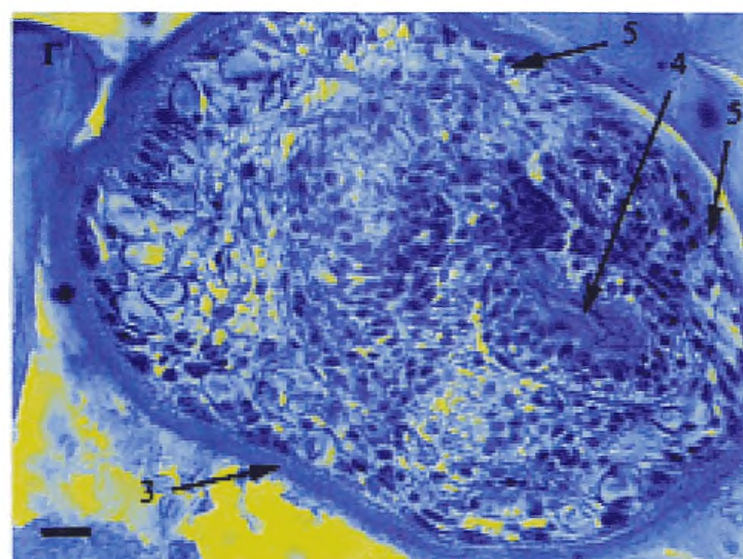
Рис. 6. Альвеококкоз печени больной К. Окрашенные гистологические срезы паренхимы пораженных паразитом участков печени. Длина измерительной шкалы 100 мкм



1 — хитиновая оболочка ларвоцисты альвеококка;
2 — полость ларвоцисты альвеококка



1 — хитиновая оболочка
ларвоцисты альвеококка;
2 — полость ларвоцисты
альвеококка



3 — тегумент зрелого
протоскокса альвеококка;
4 — присоска протоскокса;
5 — известковые тельца
в протоскоксе

Рис. 7. Структурные варианты популяции атипичного ларвального альвеококка печени больного К. (окрашенные гистологические препараты). Длина измерительной шкалы: А—В — 100 мкм; Г — 10 мкм

1.2.3. Метод исследования жизнеспособности паразита *in vivo* (биопроба)

Применяется в специализированных научно-исследовательских лабораториях. Для определения жизнеспособности и штаммовых особенностей возбудителя проводят исследование по имплантации паразитарной ткани в брюшную полость лабораторных животных, восприимчивых к альвеококкозу. Проведение такого исследования стало возможным после первого внутрибрюшного успешного заражения хлопковых крыс изолированными микроскопическими ацефалоцистами из паразитарного «узла» в печени оперированного больного альвеококкозом. Получению тех же изолированных ацефалоцист альвеококкоза способствует использование недавно выявленного феномена сниженной адгезии хитиновой оболочки ларвоцист альвеококка к окружающей соединительнотканной капсуле в печени у человека. Это свойство обеспечило возможность выделения из малых фрагментов пораженной альвеококком печени больного (постоперационный материал) большого количества ацефалоцист альвеококка, пригодных для диагностического и экспериментального исследований (рис. 8).

Отбор проб

В качестве паразитарного материала используют выделенный в день операции альвеококковый «узел» с прилежащими участками печени.

Необходимое оборудование и материал

Инокулят из пораженного органа

Хлопковые крысы

Подготовка к исследованию

С помощью полученного инокулята осуществляют имплантацию ацефалоцист инъекционно в брюшную полость хлопковых крыс обоего пола в возрасте 1,0—1,5 месяцев. Доза инвазированного материала составляет 200—500 ацефалоцист на одно животное.

Особенности течения вторичного альвеококкоза у хлопковых крыс (скорость пролиферации, созревания ларвоцист, прироста биомассы паразита) определяют при вскрытии животных в разные сроки после заражения (рис. 9).

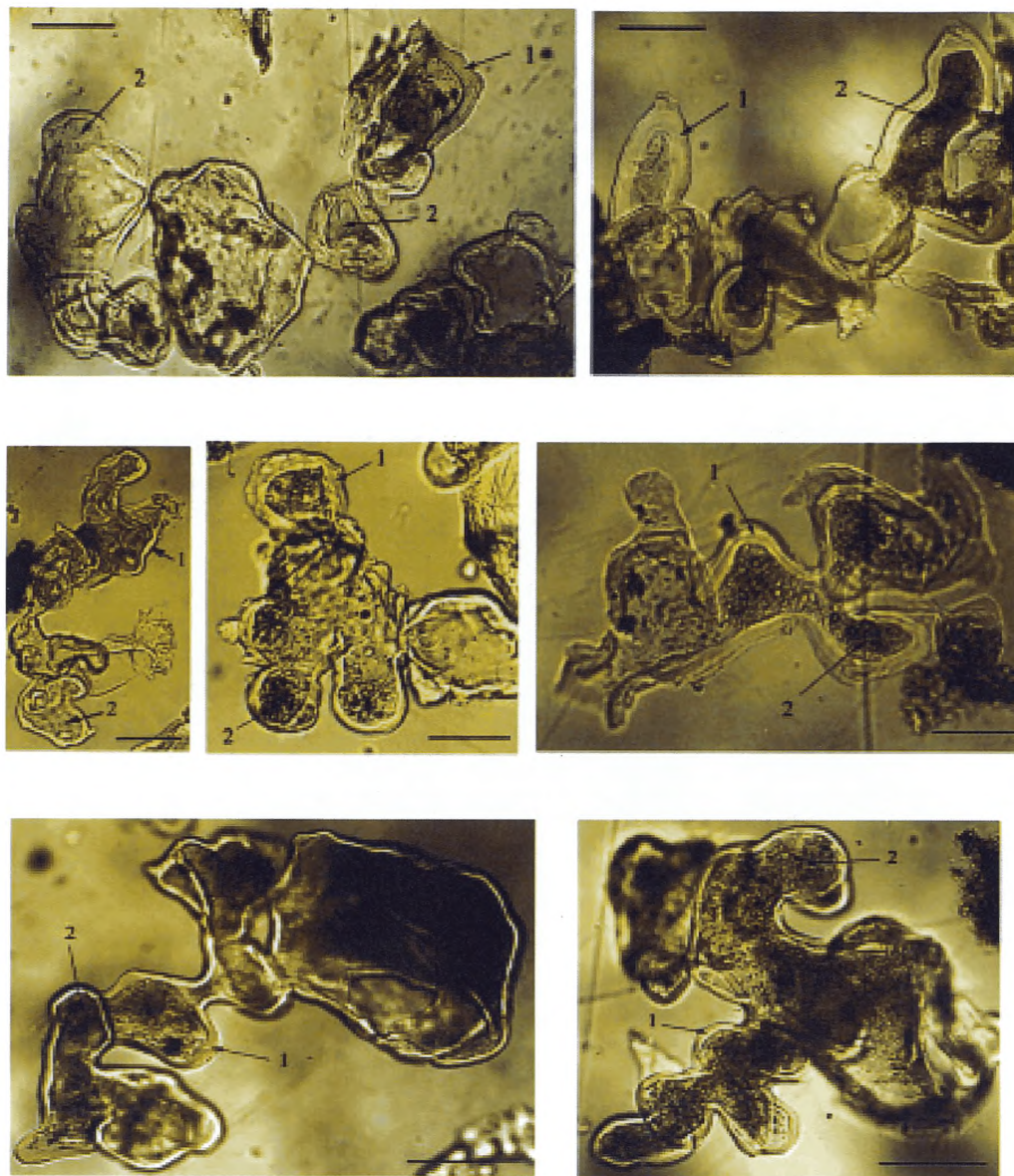
Результаты исследования биопробы позволяют:

- оценить жизнеспособность паразита у больного;
- выявить штаммовые особенности исследуемого изолята возбудителя (морфология, скорость роста и созревания как на ларвальной, так и на имагинальной стадиях развития), что представляется важным как в эпидемиологическом аспекте (выявление новых природных очагов альвеококкоза), так и в тактике консервативного лечения больных (необходимость применения прозиквантеля в сочетании с карбаматбензиленазололами при лечении больных, в паразитарных кистах которых обнаружены протосколексы альвеококка).

1.3. Лабораторная диагностика трихинеллеза

Лабораторная диагностика трихинеллеза проводится:

- у лиц с подозрением на трихинеллез — методом иммуноферментного анализа (ИФА-исследование) в соответствии с действующими методическими указаниями или, в исключительных случаях, методом биопсии мышечной ткани;
- если трихинеллы найдены в мясе, с употреблением которого в пищу связывается данное заболевание, то диагноз последнего может считаться бесспорным и применение биопсии мышечной ткани больного излишне. Исследование мяса (остатков мясных продуктов) по эпидемиологическим показаниям проводится в испытательных лабораторных центрах Роспотребнадзора и Госветнадзора в соответствии с действующими нормативными документами;



1 — хитиновая оболочка; 2 — полость ларвоцисты альвеококка

Рис. 8. Структурные варианты популяции ларвоцист типичного альвеококка из печени больной Я. Нативные препараты, полученные при фракционировании свежего постоперационного материала. Длина измерительной шкалы 100 мкм

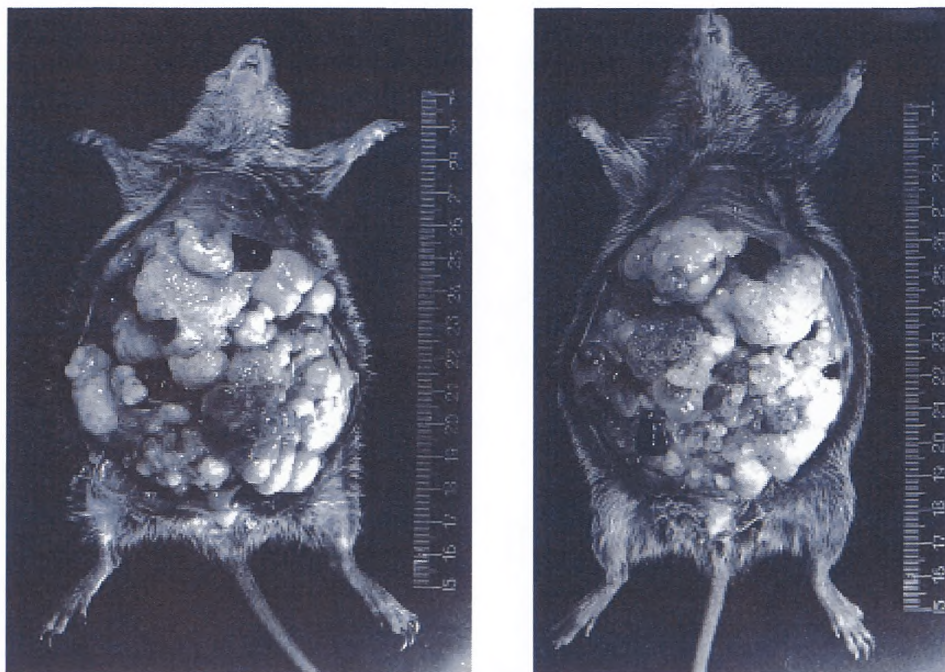


Рис. 9. Экспериментальный вторичный альвеококкоз хлопковых крыс. 86 дней после внутрибрюшинного заражения животных аскаридами альвеококка из резецированного фрагмента печени больного К. Передняя брюшная стенка удалена

- при судебно-медицинской экспертизе, когда исследуются гистологические препараты секционного материала с подозрением на трихинеллез.

При исследовании мышечной ткани на наличие возбудителей трихинеллеза используются два метода:

- трихинеллоскопии;
- переваривания в искусственном желудочном соке.

Биопсия мышечной ткани (поперечнополосатых мышц)

Хирургическим путем или на секции получают образец мышечной ткани двуглавой или икроножной мышц (ближе к сухожилию). Материал помещают в стерильную стеклянную посуду с физиологическим раствором.

Лабораторное исследование проводят сразу после биопсии. Если лабораторное исследование откладывается на какой-то срок, пробы мышц помещают в консервант или замораживают. Консервантом может служить концентрированный (30—50 %-й) раствор хлорида натрия.

1.3.1. Метод трихинеллоскопии

Необходимые реактивы и оборудование

Стеклянный компрессорий

Стереоскопический микроскоп (объектив $\times 8$, $\times 10$; окуляр $\times 7$, $\times 10$)

Препаровальные иглы

Термостат

Ножницы Купера, изогнутые

Скальпель

Эмалированные кюветы

Чашки Петри
 Пипетки
 Магнитная мешалка
 HCl концентрированная
 Пепсин кристаллический
 3 %-й раствор пепсина
 5 %-й раствор NaOH
 Дистиллированная вода
 Аппарат Бермана
 Сито из мельничного газа (№ 26)
 Химический стакан 200,0 мл
 Стекланные палочки
 Пробирки центрифужные с крышкой
 Весы
 Центрифуга

Компрессорная трихинеллоскопия

Подготовка к исследованию

1) Каждую пробу мышц перед исследованием помещают в чашки Петри, расположенные на эмалированных кюветах, куда помещают и необходимый инструментарий (ножницы, пинцеты, препаровальные иглы), предметные стекла. Работа проводится с соблюдением правил техники безопасности.

2) Из каждой пробы дельтовидной, двуглавой или икроножных мышц (от одного пациента) делают срезы строго вдоль мышечных волокон величиной 6—7 мм.

3) Мышечные срезы помещают в 5 %-й раствор NaOH и выдерживают до исследования в течение 1 ч при комнатной температуре или 10 мин в термостате при температуре 45 °С.

4) Срезы с обызвествленными капсулами, где личинки не просматриваются, предварительно помещают в 5—10 %-й раствор соляной кислоты на 1—2 ч, чтобы растворить известь, затем помещают в глицерин или молочную кислоту на 20—30 мин в условиях термостата при 37 °С (для просветления).

5) Срезы переносят в компрессорий и микроскопируют.

6) Каждый срез помещают на отдельный квадрат нижнего стекла компрессория (всего в компрессории 24 квадрата) и сдавливают верхним стеклом путем завинчивания закрепляющих винтов компрессория.

7) Микроскопируют все срезы, применяя стереоскопический микроскоп (увеличение: объектив $\times 8$ или $\times 10$, окуляр $\times 7$ или $\times 10$).

1.3.2. Методы переваривания в искусственном желудочном соке

Классический метод переваривания по Березанцеву Ю. А.

Подготовка к исследованию

1) Мышечную ткань измельчают.

2) Готовят раствор искусственного желудочного сока: вода дистиллированная 1 000 мл, концентрированная соляная кислота 7 мл, пепсин кристаллический 15 г. Пепсин добавляют в последнюю очередь.

3) Желудочный сок наливают в химический стакан, помещают в него измельченные пробы мышечной ткани в соотношении 10 : 1.

4) Тщательно размешивают.

5) Сосуд помещают в термостат при температуре 39 °С на 16—18 ч (периодически помешивают стеклянной палочкой или с помощью магнитной мешалки).

6) После окончания переваривания всю массу выливают в аппарат Бермана на сито из мельничного газа (№ 26) или центрифугируют в тканях или пробирках. Через 15—20 мин личинки оседают на дне сосуда.

7) Надосадочную жидкость отсасывают пипеткой с резиновой грушей, а осадок микроскопируют в чашках Петри с использованием стереоскопического микроскопа.

Ускоренный метод переваривания по Владимировой П. А.

Подготовка к исследованию

1) Измельченные пробы мышечной ткани помещают в химический стакан с искусственным желудочным соком в соотношении 1 : 25.

2) Выдерживают смесь в термостате при температуре 42—47 °С в течение 3,5—4,0 ч при периодическом помешивании.

3) После отстаивания в течение 15—20 мин надосадочную жидкость осторожно сливают.

4) Осадок помещают на предметное стекло или в чашку Петри и исследуют под малым увеличением стереоскопического микроскопа.

Результат исследования

Юные трихинеллы (личинки) имеют характерный вид спирально закрученных образований, инкапсулированные в мышечных тканях. Капсула имеет лимонообразную форму, размером (0,25—0,66 × 0,21—0,42) мм, содержит одну мышечную трихинеллу, реже 2—3.

1.4. Лабораторная диагностика филяриатозов

Филяриатозы — это гельминтозы, возбудители которых относятся к нематодам, характеризуются трансмиссивным путем передачи. Наибольшее распространение имеют филяриатозы лимфатической системы — вухерериоз, бругиоз, мансонеллез (*Mansonella perstans*), поражающие кожу и ткани и среды глаза — онхоцеркоз, мансонеллез (*M. streptocerca*), лоаоз, дирофиляриоз.

В России регистрируется местный дирофиляриоз, остальные виды филяриатозов являются завозными из стран тропического пояса.

Лабораторный диагноз филяриатозов устанавливается по обнаружению микрофилярий в крови либо биоптатах кожи, в тканях и средах глаза.

Микрофилярии накапливаются и длительно циркулируют в периферических кровеносных сосудах или мигрируют в поверхностных слоях кожи. При онхоцеркозе они могут проникать также в оболочки и среду глаза. Длительность жизни личинок (микрофилярий) в организме человека составляет от нескольких месяцев до 2—5 лет.

В организме человека микрофилярии не растут, морфологически не изменяются и имеют четко выраженные видовые признаки (прилож. 6).

Важное диагностическое значение имеет также тот факт, что для некоторых видов филяриатозов характерен определенный ритм присутствия микрофилярий в периферических кровеносных сосудах с четко выраженным пиком микрофиляриемии: только днем или только ночью.

Отбор проб крови

При подозрении на лимфатические филяриатозы исследуют кровь из пальца или венозную кровь. Кровь из пальца берется обязательно в ночное время (после 19.00 ч). Для выявления микрофилярий *Loa loa* отбор крови производится в дневное время.

В венозной крови микрофилярии присутствуют в течение суток равномерно, поэтому производить забор крови в ночное время не требуется. Объем проб крови из пальца или вены указывается в описании методов исследования.

1.4.1. Лабораторная диагностика онхоцеркоза

При подозрении на онхоцеркоз исследуют биоптат кожи.

Приготовление биоптатов кожи

1) Эпидермис срезается с пораженного участка кожи диаметром 2—3 мм: кончиком иглы приподнимают эпидермис кожи и лезвием бритвы или острым глазным

скальпелем бескровно, соблюдая правила асептики. Делают одновременно несколько срезов, главным образом с тех участков, на которых заметны изменения кожи и отмечается зуд (чаще в области гребешков подвздошной кости, боковых поверхностей грудной клетки).

2) Срезы эпидермиса помещают в стерильную чашку Петри с физиологическим раствором и доставляются в лабораторию для исследований.

3) Микроскопию лучше проводить со стереомикроскопом при увеличении: окуляры $\times 12,5$. Срезы для исследований помещают на предметные стекла, для этого сначала рисуют на них карандашом по стеклу 3—4 ячейки диаметром 1 см и затем заполняют их водой или физиологическим раствором. В каждую ячейку помещают 1—2 биоптата кожи. Во избежание высыхания препараты хранят на влажных ватных тампонах в чашке Петри, сверху закрытой второй чашкой. В таких условиях личинки сохраняют подвижность в течение двух и более суток.

4) Микроонхоцерки обладают фототропизмом, в связи с чем для улучшения их выхода из биоптатов кожи в физиологический раствор перед микроскопией препараты содержат в темноте в течение 1—2 ч.

Для обнаружения живых микрофилярий в биоптатах кожи используют два метода исследования:

- небогатенного нативного препарата;
- обогащенного препарата.

Методы применяются при диагностике онхоцеркоза и кожного мансонеллеза (стрептоцеркоза).

Метод исследования небогатенного нативного препарата

Необходимые реактивы и оборудование

Стерильные иглы

Стерильное лезвие бритвы или глазной скальпель

Стерильные чашки Петри

Физиологический раствор

Предметные и покровные стекла

Микроскоп, стереомикроскоп

Подготовка к исследованию

1) Биоптат эпидермиса кожи помещают на предметное стекло в каплю физиологического раствора.

2) Микроскопируют сразу после приготовления препарата при увеличении: объектив $\times 8$ или $\times 10$, окуляр $\times 10$. При отсутствии выходящих личинок из биоптата микроскопию проводят каждые 2 ч в течение 2 суток, сохраняя препараты во влажной камере.

3) В жидкости вокруг биоптата кожи живые личинки, даже единичные, легко выявляются благодаря их подвижности.

4) Из положительных препаратов можно приготовить постоянные препараты: удалить срезы кожи, высушить, зафиксировать 96° этанолом в течение 10 мин, окрасить по Романовскому—Гимзе.

Метод исследования обогащенного препарата

Необходимые реактивы и оборудование

Стерильные иглы

Стерильное лезвие бритвы или глазной скальпель

Стерильные центрифужные пробирки

Физиологический раствор

Предметные и покровные стекла

Микроскоп, стереомикроскоп

Подготовка к исследованию

1) Срезы кожи помещают в центрифужную пробирку с физиологическим раствором и оставляют при температуре 24—37 °C на 24—36 ч.

2) Надосадочную жидкость сливают.

3) Осадок переносят на предметное стекло и микроскопируют при увеличении: объектив $\times 8$ или $\times 10$, окуляр $\times 10$.

4) При обнаружении личинок препараты окрашивают и идентифицируют до вида.

5) Микроскопическое исследование:

- микроскопируют готовые нативные препараты с помощью стереомикроскопа при увеличении: окуляр $\times 12,5$; объектив $\times 2$, $\times 4$, $\times 6$ последовательно;
- окрашенные препараты исследуют любым световым микроскопом при увеличении: окуляр $\times 10$, объектив $\times 8$ или $\times 10$.

Идентификация микрофилярий *Onchocerca volvulus*

Микроонхоцерки идентифицируются по следующим морфологическим признакам: крупные личинки, ядра соматических клеток крупные, глыбковидные, отсутствуют на головном и хвостовом концах личинок; чехлик отсутствует (прилож. 6).

Микрофилярии *Mansonella streptocerca* идентифицируют по характерной форме хвостового конца, загнутого в виде крючка. Ядерная колонка из 9—12 округлых ядер доходит до вершины хвоста (прилож. 6).

1.4.2. Лабораторная диагностика филяриатозов лимфатической системы (вухерериоза и бругиоза)

Для обнаружения микрофилярий в крови используют следующие методы:

1) Исследование крови из пальца методами:

- исследования нативного мазка крови из пальца;
- микрокапиллярного обнаружения живых микрофилярий по Супраге.

2) Исследование венозной крови методами:

- концентрации осадка по Кнотту;
- мембранной фильтрации по Беллу.

Метод исследования нативного мазка крови из пальца

Необходимые реактивы и оборудование

Стерильные скарификаторы или иглы

Обезжиренные предметные стекла

Дистиллированная вода

Иммерсионное масло

Краска Романовского—Гимзы

Микроскоп, стереомикроскоп

Подготовка к исследованию

1) Кровь из пальца (0,25 мл — 10 капель) помещают на предметное стекло в рамку, обведенную карандашом по стеклу, размером 2×4 см.

2) Добавляют дистиллированную воду каплями и одновременно размешивают для ускорения гемолиза эритроцитов.

3) Микроскопируют гемолизированный мазок, используя стереоскопический бинокулярный микроскоп с увеличением: окуляры $\times 12,5$; объективы $\times 2$, или $\times 4$, $\times 6$ — последовательно.

4) Препараты с обнаруженными живыми подвижными личинками высушивают, фиксируют и окрашивают по Романовскому—Гимзе.

5) Идентифицируют и подсчитывают микрофилярии по видам при исследовании препаратов под иммерсией ($\times 90$) (прилож. 6).

Микрокапиллярный метод обнаружения живых микрофилярий по Супраге

Необходимые реактивы и оборудование

Стерильные скарификаторы или иглы

Обезжиренные предметные стекла

Дистиллированная вода

Иммерсионное масло

Краска Романовского—Гимзы

Микрокапилляры-гематокриты, обработанные гепарином, размером (/75,0—100,0/ × /0,8—1,0/) мм или капилляры Панченкова

Пластинин

Центрифуга

Микроскоп, стереомикроскоп

Подготовка к исследованию

1) Кровь из пальца собирается в несколько обработанных гепарином микрокапилляров, у которых после заполнения кровью один конец закрывается пластилином.

2) Микрокапилляры в вертикальном положении оставляют на пластилиновой подушке до разделения эритроцитов и плазмы либо микрокапилляры центрифугируют при 2 000 об./мин в течение 3 мин.

3) Микрокапилляры с кровью от одного обследуемого кладут на предметное стекло и скрепляют полоской лейкопластыря, на которую наносят маркировку с регистрационным номером исследования.

4) Всю поверхность микрокапилляров покрывают тонким слоем иммерсионного масла и микроскопируют.

5) Микрокапилляры, содержащие подвижные микрофилярии, разламывают по границе разделения эритроцитов и плазмы крови.

6) Плазму с помощью микрогруши выдувают на обезжиренное предметное стекло и повторно микроскопируют для подтверждения наличия живых микрофилярий.

7) В плазму добавляют несколько капель 1 %-го раствора уксусной кислоты и делают мазок, высушивают на воздухе, фиксируют, окрашивают.

8) Идентифицируют и подсчитывают личинки по видам под иммерсией (×90), предварительно покрыв тонким слоем иммерсионного масла всю поверхность препарата.

9) Метод нативного мазка для обнаружения живых личинок используют для подсчета микрофилярий в препарате крови.

Примечание. Микрокапилляры по той же методике могут быть заменены капиллярами Панченкова, используемыми при исследовании крови на СОЭ.

Методы исследования венозной крови

Методы исследования венозной крови более эффективны благодаря большому объему (не менее 1 мл) исследуемой крови.

Метод концентрации микрофилярий в осадке по Кнотту

Необходимые реактивы и оборудование

Раствор уксусной кислоты 1 %-й или раствор формалина 2 %-й

Обезжиренные центрифужные пробирки

Обезжиренные предметные стекла

Дистиллированная вода

Краска Романовского—Гимзы

Иммерсионное масло

Центрифуга

Микроскоп, стереомикроскоп

Подготовка к исследованию

1) Кровь из вены (1 мл) собирают в центрифужную пробирку, гемолизируют 9 мл 1 %-го раствора уксусной кислоты.

2) Пробирки центрифугируют при 2 000 об./мин в течение 3 мин.

3) Полученный осадок (0,5—1,0 мл) переносят на обезжиренные предметные стекла и микроскопируют в нативном виде под малым увеличением.

4) Препараты с обнаруженными личинками высушивают, фиксируют и окрашивают по Романовскому—Гимзе.

5) Идентификация вида личинок проводится под иммерсией (×90).

*Метод мембранной фильтрации микрофилярий
по Беллу, модифицированный Супрягой и Андреенковым*

Необходимые реактивы и оборудование

Раствор уксусной кислоты 1 %-й или раствор

формалина 2 %-й

Обезжиренные центрифужные пробирки

Обезжиренные предметные стекла

Дистиллированная вода

Мембранные фильтры с диаметром пор 0,8—5,0 мкм

Краска Романовского—Гимзы

Иммерсионное масло

Установка для вакуумного фильтрования

Фильтродержатель

Центрифуга

Микроскоп, стереомикроскоп

Специальное оборудование: аппарат для фильтрации крови состоит из воронки-фильтродержателя с прямоугольным отверстием размером меньше фильтра. Для ускорения фильтрации используют вакуум.

Подготовка к исследованию

1) К 1 мл крови в центрифужной пробирке добавляют 9 мл 1—3 %-го раствора уксусной кислоты или 2 %-го раствора формалина.

2) Фильтруют гемолизированную кровь и смывы 2—3 раза с пробирки на мембранные фильтры под вакуумом.

3) Полученный осадок на фильтре под вакуумом фиксируют крутым кипятком в объеме 20—30 мл и фильтры вынимают из фильтродержателя.

4) Фильтры высушивают и окрашивают по Романовскому—Гимзе.

5) Контроль качества окраски личинок в препаратах проводится по степени окрашивания ядер лимфоцитов.

6) Окрашенные фильтры тщательно споласкивают водой и высушивают.

7) Микроскопирование фильтров проводят на предметном стекле, предварительно покрыв всю поверхность фильтра тонким слоем иммерсионного масла, при малом увеличении с применением препаратоводителя.

8) Идентификацию окрашенных микрофилярий проводят под иммерсией ($\times 90$), их количество учитывают отдельно по видам.

Примечание. Вместо специального аппарата можно использовать шприц с фильтродержателем: 25-миллиметровый держатель Суини с 25-миллиметровой мембраной «Миллипор» размером пор 5 мкм, который поддерживается снизу мягкой прокладкой.

Микрофилярии на окрашенных фильтрах, пропитанных иммерсионным маслом, сохраняют морфологические признаки в течение 5 лет и более.

Микроскопическое исследование препаратов крови

Нативные неокрашенные препараты микроскопируют с помощью любого стереоскопического бинокулярного микроскопа при увеличении: окуляр $\times 12,5$; объектив $\times 2$, $\times 4$, $\times 6$ последовательно.

Идентификация личинок

Идентификацию личинок на окрашенных препаратах проводят на любом световом микроскопе при увеличении окуляра $\times 10$, объектива $\times 10$, $\times 20$, $\times 40$.

Микрофилярии идентифицируют по морфологическим признакам:

- наличие чехлика *W. bancrofti*, *B. malayi*, *Loa loa* — чехлик выступает за головной и хвостовой концы тела;
- отсутствие чехлика *M. perstans*, *M. ozzardi*;
- расположение окрашенных ядер соматических клеток внутри тела — на хвостовом конце в виде ядерной колонки (диагностический признак);
- *W. bancrofti* — ядерная колонка заканчивается несколькими удлиненными

ядрами, не достигающими до вершины хвостового конца;

- *B. malayi* — ядерная колонка не доходит до хвостового конца. Отдельно от ядерной колонки и друг от друга расположены два ядра, одно — субтерминально на самой хвостовой вершине;

- *Loa loa* — одноядерная колонка доходит до вершины хвостового конца;

- *M. perstans* — ядерная колонка компактная по всей длине тела, форма хвостового конца — пальцевидная;

- *M. ozzardi* — ядерная колонка заполняет хвостовой конец, форма хвостового конца — суженная;

- ядра соматических клеток у всех видов микрофилярий на головном отделе отсутствуют (прилож. 6).

1.4.3. Методы диагностики подкожного дирофиляриоза

Необходимые реактивы и оборудование

Раствор уксусной кислоты или формалина 1 %-й

Раствор глицерина 50 %-й

Иммерсионное масло

Дистиллированная вода

Мембранные фильтры

Краска Романовского—Гимзы или гематоксилин Эрлиха

Центрифуга

Обезжиренные предметные стекла

Стеклопластина 8 × 15 см

Миллиметровая линейка длиной до 30 см

Микроскоп, стереомикроскоп

Подготовка к исследованию

В лабораторию доставляются следующие объекты для исследований:

- взрослые самки и самцы дирофилярий или их фрагменты, выделенные хирургическим путем или самопроизвольно выпшедшие из пораженных тканей;

- гистологические препараты внутренних органов и тканей;

- кровь, пунктаты подкожных инфильтратов;

- удаленные подкожные инфильтраты, гранулемы, кисты, цисты и другие патологические образования.

Диагностические признаки дирофилярий

Возбудитель дирофиляриоза — *Dirofilaria repens*, в препаратах определяются взрослые особи или их фрагменты.

При макроскопическом исследовании визуально идентифицируют взрослых гельминтов, поместив их на большую стеклянную пластину, которую предварительно смачивают водой или 50 %-м раствором глицерина. На этой пластине производят измерение длины гельминтов.

Взрослые гельминты — дирофилярии — имеют нитевидное тело, покрытое тонко исчерченной кутикулой. Гельминты *D. repens* — живородящие. Самки от самцов отличаются размерами: самки в 2,5—3,0 раза длиннее самцов.

Самка *D. repens*: Тело сужено к концам. Кутикула белая с четкой продольной и нежной поперечной исчерченностью. Рот простой, ротовая капсула рудиментарна. Длина тела половозрелой самки 120—150 мм, ширина 0,48—0,55 мм. Пищевод 1,05—1,53 мм, передняя мускульная часть 0,49—0,54 мм. Пищевод отделен от кишечника тремя маленькими клапанами. Нервное кольцо расположено на расстоянии 0,31—0,37 мм от головного конца. Цервикальные сосочки и экскреторное отверстие не обнаружены. Вульва оплодотворенной самки окаймлена слегка выступающими губами и расположена на расстоянии 1,84—1,92 мм от головного конца. Вагина длинная, около 3,42 мм. У половозрелых самок вагина и яйцеводы описывают многочисленные петли, которые тянутся сначала вперед, затем заворачиваются, назад и соединяются с матками, занимающими почти всю полость тела. Скрученные яичники расположены в заднем отделе тела. Кишечник тонкий, более или ме-

нее прямой. Анус расположен почти терминально. Хвост с тупым кончиком, слегка загнут вентрально.

Самец *D. repens*. Длина тела 58,0—70,0 мм, максимальная ширина 0,41 мм. Ширина тела в области конца пищевода достигает до 0,38 мм, а на уровне клоаки — 0,36 мм. Длина пищевода достигает 1,74 мм. Нервное кольцо отстоит от головного конца на расстоянии 0,26 мм. Позади нервного кольца, на расстоянии 0,34 мм от головного конца, располагаются шейные сосочки. На голове нет никаких орнаментаций, заметны лишь выступающие субмедианные головные сосочки (4 шт.). Хвостовой конец тупо закруглен. Отверстие клоаки отстоит от хвостового конца на 0,38 мм. Половые сосочки асимметричны: с правой стороны заметны 4 крупных преанальных сосочка и два постанальных; с левой стороны имеются 3 преанальных сосочка, а постанальные отсутствуют. Спиккулы неравной величины и неодинаковой структуры. Левая спиккула достигает 0,45 мм длины. Проксимальный конец левой спиккулы имеет ширину 0,03 мм; постепенно спиккула суживается и приобретает желобовидную форму. На расстоянии 0,21 мм от проксимального конца спиккула расщепляется как бы на 2 отдела, соединенные друг с другом мембраной, которые вскоре снова соединяются воедино. Дистальный конец левой спиккулы заострен. Правая толстая и короткая спиккула достигает 0,18 мм длины при максимальной ширине 0,03 мм. Она имеет форму желоба, постепенно утончающегося по направлению кзади, дистальный конец тупо закруглен.

Основной диагностический признак нематод рода *Dirofilaria* — наличие кутикулярной орнаментации в виде продольных гребней на поверхности тела гельминтов. При большом увеличении на теле дирофилярий просматривается также нежная поперечная исчерченность кольцевидной формы, благодаря которой дирофилярии могут активно продвигаться под кожей (*D. repens*) или упираться в стенки кровеносных сосудов (*D. immitis*).

Идентификация микрофилярий проводится на окрашенных препаратах под большим увеличением (окуляр $\times 10$, объектив $\times 40$) и с иммерсией по наличию анальной и экскреторной пор: у *D. repens* имеется только анальная пора, у *D. immitis* — анальная и экскреторная поры.

Микрофилярии *D. repens* имеют длину 0,22—0,29 мм, по ширине равны диаметру эритроцита. Микрофилярии циркулируют по кровеносным и лимфатическим сосудам, поэтому могут проникать в любые органы и ткани. Микрофилярии не имеют чехлика, передний конец их тупой, задний заостренный, нитевидный. Ядерная колонка не доходит до вершины хвостового конца.

При исследовании гистологических срезов патологического материала (гранулемы, цисты, кисты, инфильтраты и др.) на поперечных срезах кутикулярной оболочки гельминта диагностируют по наличию выступающих острых «шипов» — вершин продольных гребней, а также выявляется внутреннее содержимое тела гельминта — кишечник, половые трубки и другие элементы. На окрашенных препаратах внутри матки самок могут быть обнаружены микродирофилярии, имеющие окрашенные ядра соматических клеток так же, как при обнаружении их в крови или в пунктатах подкожных опухолей.

1.4.4. Диагностика сердечно-легочного дирофиляриоза

Лабораторный диагноз *D. immitis* устанавливается при микроскопическом исследовании как взрослых особей, выделенных из кровеносных сосудов сердца и тканей легких, так и гистологических препаратов органов локализации возбудителя. Взрослые особи самок *D. immitis* длиннее *D. repens* вдвое (150—300 мм), а самцы *D. immitis* длиннее *D. repens* втрое (до 200 мм); их диагностируют по наличию продольных кутикулярных гребней у взрослых особей. В гистологических срезах *D. immitis* идентифицируют по наличию «шипов» — вершин кутикулярных гребней (прилож. 6).

Иллюстрации диагностических признаков микрофилярий приведены в прилож. 6, морфологического строения взрослых дирофилярий — в прилож. 7.

Раздел 2. Лабораторная диагностика протозоозов (кроме малярии)

2.1. Лабораторная диагностика протозойных инфекций кишечника

Протозойные инфекции кишечника обусловлены паразитированием в кишечнике одноклеточных эукариотных организмов разных типов царства *Protista*: *Rizopoda* (паразитические амёбы), *Polymastigota* (жгутиконосцы), *Sporozoa* (кокцидии) и *Ciliophora* (инфузория). Многие паразитические организмы распространены повсеместно (паразитические амёбы, бластоцисты, диентамёбы, лямблии). Однако значительное число видов встречается преимущественно в тропической и субтропической зоне (дизентерийная амёба, изоспора, циклоспора) и/или в регионах с развитым свиноводством и животноводством (балантидии, криптоспоридии, саркоцисты).

Для каждого вида характерна своя экологическая ниша. В тонком кишечнике, за исключением жгутиконосца *Lamblia intestinalis*, преобладающими видами простейших являются кокцидии: изоспоры, криптоспоридии, саркоцисты и циклоспоры. В их жизненном цикле существуют эндогенные внутриклеточные стадии, развивающиеся в эпителии кишечника или имеющие тропизм к области его микроворсинок (криптоспоридии). Толстый кишечник колонизируют паразитические амёбы, балантидии, бластоцисты и при определенных условиях их представители *Entamoeba histolytica* и *Balantidium coli* могут нарушать целостность слизистой.

Протозойные инфекции кишечника диагностируются прямыми методами по обнаружению в биологическом материале (кал, дуоденальное содержимое — проба А) простейших на разных стадиях развития — трофозоитов и цист. Для этого используют микроскопические методы диагностики.

Возможно применение экспресс-тестов по определению антигенов лямблий, криптоспоридий в кале.

В последние годы успешно развивается ПЦР-диагностика протозоозов.

2.1.1. Микроскопические методы исследования кала на простейшие кишечника

К микроскопическим методам относятся основные и специальные методы исследования.

Основные методы исследования кала на простейшие кишечника

К основным методам исследования кала на наличие простейших кишечника относятся методы формалин—эфирной или уксусной седиментации и их модификации: методы с применением одноразовых концентраторов «PARASEP» и мини-системы «Real» (раздел 1).

Необходимые реактивы и оборудование (раздел 1).

Подготовка к исследованию препаратов нативного кала

- 1) Налить в центрифужные пробирки 9 мл 10 %-го раствора формалина.
- 2) Пробу перемешать и добавить в формалин кал весом 1 г, в случае жидкого стула — не менее 3—4 мл кала.
- 3) Перемешать.
- 4) Профильтровать через 2 слоя марли или металлическое ситечко.
- 5) Если требуется, довести объем суспензии до 8 мл.
- 6) Долить 2 мл эфира, заткнуть пробку.
- 7) Энергично встряхивать пробирку не менее 30 с.
- 8) Центрифугировать при 1 500 об./мин в течение 2 мин или при 2 000 об./мин в течение 1 мин.

9) После центрифугирования образуются 4 слоя: осадок, раствор формалина, коагулированный белок и фекальный детрит — «пробка» и сверху эфир с растворенными в нем жирами.

10) Верхние 3 слоя удалить резким опрокидыванием пробирки (полипропилен легко отторгает «пробку»).

11) Осадок суспендировать и 1—2 капли поместить на предметное стекло в каплю 2 %-го раствора Люголя.

12) Микроскопировать при увеличении: окуляр $\times 10$, объектив $\times 40$.

Применение основных методов седиментации, как и его модификаций, без дополнительной окраски позволяет:

- обнаружить почти всех представителей простейших кишечника: цисты и трофозоиты жгутиковых и амёб, основные формы бластоцист, ооцисты изоспор, балантидии;

- при условии 2—3-кратного исследования кала или сбора в консервант трех порций кала методы являются наиболее информативными из всех существующих методов для микроскопической диагностики простейших кишечника.

2.1.2. Специальные методы исследования кала на простейшие кишечника

Применяются для выделения мелких (3—5 мкм) и плохо различимых даже при большом увеличении микроскопа простейших (криптоспоридии и некоторые формы бластоциста), а также для проведения дифференциальной диагностики четырехядерных цист энтамеб, то есть для видовой идентификации дизентерийной амёбы.

К специальным методам исследования на наличие простейших кишечника относятся методы влажного мазка с физиологическим раствором, раствором Люголя или метиленовым синим; методы приготовления постоянно окрашенных препаратов (трихромовый метод, модифицированный метод окраски по Цилю—Нильсену).

Метод приготовления влажного мазка нативного кала с физиологическим раствором, растворами Люголя и метиленового синего

Исследование свежего кала применяется для дифференциальной диагностики простейших и, в особенности, четырехядерных цист и трофозоитов амёб. Диагностика до вида может быть осуществлена по типичному движению живых паразитов. Но практически трудно осуществить доставку в лабораторию свежего кала в течение 30—40 мин. Более длительное время транспортирования приводит к потере подвижности и дегенерации трофозоитов всех видов амёб, жгутиковых и ресничных. В таком случае, применяется окрашивание растворами Люголя и метиленового синего.

Необходимые реактивы и оборудование

Обезжиренные предметные и покровные стекла

(24 \times 24 мм)

Стеклянные палочки или деревянный шпатель

Физиологический раствор

Раствор Люголя 2 %-й

Метиленовый синий раствор по прописи

Микроскоп

Подготовка к исследованию

1) Предварительно нанести на предметные стекла 1—2 капли физиологического раствора, раствора Люголя и метиленового синего.

2) Из пробы кала выбрать обычную порцию и порцию с патологическими признаками (слизь, кровь), смешать с каплей подготовленных на предметном стекле растворов, накрыть покровным стеклом.

3) Препарат должен быть почти прозрачным, светопроницаемой плотности, чтобы «можно было видеть газетный шрифт».

4) Микроскопировать при увеличении: окуляр $\times 10$, объектив $\times 10$, а затем окуляр $\times 10$, объектив $\times 40$. При необходимости можно осторожно использовать водную иммерсию и увеличение: окуляр $\times 10$, объектив $\times 100$.

Результаты исследования

В неокрашенных препаратах простейшие отличаются от фекального детрита светопреломлением, ядра живых амёб не видны.

Метиленовый синий и йод обнаруживают внутреннюю структуру клеток: строение оболочек, цитоплазмы, наличие гликогена, хроматоидных телец, число ядер и морфологию ядерных структур (прилож. 5). Окраска метиленовым синим позволяет также дифференцировать простейших от других клеток, встречающихся в кале: лейкоцитов, макрофагов, клеток эпителия.

Если удастся прижизненная диагностика в теплом физиологическом растворе, оценивают характер движения трофозоитов (прилож. 5).

Методы приготовления постоянных окрашенных препаратов кала

Методы приготовления постоянных окрашенных препаратов из нативного кала включают применение фиксирующих смесей на основе сулемы и окраску препаратов трихромовым методом или по Цию—Нильсену, что позволяет выявлять морфологию ядерных структур.

Метод окрашивания трихромовой краской

Самый простой и быстрый метод для обнаружения структуры ядер и компонентов цитоплазмы амёб.

Необходимые реактивы и оборудование

Предметные стекла обезжиренные, желательно с шлифованным краем, покровные стекла 24×24 мм
Батарея стеклянных банок с притертыми крышками для хранения и использования реактивов при окраске: диаметр горла не менее 24 мм для погружения предметного стекла
Стеклянные палочки
Пинцет пластмассовый
Фильтровальная бумага
Фиксатор Шаудина
Этанол 95 %-й
Этанол 70 %-й
Этанол абсолютный
Обесцвечивающий раствор уксусной кислоты и спирта
Карбол-ксилол
Раствор йода и спирта
Раствор трихромовой краски
Ксилол
Канадский бальзам или же его быстро высыхающие заменители
Сыворотка любая

Подготовка к исследованию

1) Приготовить тонкий мазок из исследуемого нативного кала.

1а. Если используется осадок после седиментации, каплю осадка смешать с каплей любой сыворотки (для лучшего прилипания) и распределить по стеклу. Мазки готовить быстро, не допуская высыхания препарата.

2) Фиксировать мазок в смеси Шаудина в течение часа (при необходимости мазок может быть оставлен в фиксаторе до 2 дней).

3) С помощью пластмассового пинцета вынуть стекло, слегка обсушить фильтровальной бумагой, **но не досуха!**

4) Выполнять п. 3 после каждого этапа работы.

5) Поместить стекло в 70 %-й этанол-1 на 1 мин.

- 6) Поместить стекло в 70 %-й этанол-2 на 1 мин.

Внимание! На этапе работы в п. 5 процесс окраски при необходимости может быть приостановлен. После завершения этого этапа процесс прерывать нельзя!

- 7) Окрасить смесью трихром — 8 мин.
8) Обесцветить мазок раствором уксусной кислоты со спиртом: 2-кратным погружением стекла.
9) Погрузить препарат в 95 %-й этанол-1 на 1—2 с.
10) Погрузить препарат в 95 %-й этанол-2 на 2—3 с.
11) Обезводить в карбол-ксилоле или абсолютном спирте 1 мин.
12) Просветлить препарат в ксилоле — 2—3 мин.
13) Препарат высушить и сразу же нанести каплю (или несколько капель) бальзама.
14) Закрыть покровным стеклом.
15) Микроскопировать препараты следует сначала при большом увеличении: окуляр $\times 10$, объектив $\times 40$, находя похожие по размеру объекты — на малом увеличении, а затем с водной или масляной иммерсией при увеличении: окуляр $\times 10$, объектив $\times 90$ или окуляр $\times 10$, объектив $\times 100$.

Результаты окрашивания

Цитоплазма простейших окрашивается в зеленовато-голубой или зеленый цвет. Ядра и их структуры (кариосомы, периферический хроматин), хроматоидные тельца в цистах амёб, филаменты в цистах жгутиковых окрашиваются в красный или фиолетовый цвет. Гликоген растворяется, и в цитоплазме будут видны пустые участки. Оттенки окрашивания могут варьировать и зависят от точности соблюдения экспозиций, сроков использования и замены реагентов (пропись — прилож. 8).

Модифицированный метод окрашивания по Циллю—Нильсену

Является методом специфической окраски ооцист кокцидий: криптоспоридиев и изоспор.

Необходимое оборудование и реактивы

Предметные стекла обезжиренные желательно
с матированным краем

Стеклянные палочки или шпатели

Стеклянные стаканчики объемом 50 мл или контейнеры
для окраски мазков на предметных стеклах в вертикальном
положении

Мосты для окраски стекол в горизонтальном положении

Кюветы (эмалированные, нержавеющие или пластиковые)

Любая сыворотка

Краска карбол-фуксин

Метиленовый синий или малахитовый зеленый

5 %-й раствор

Раствор серной кислоты 7 %-й

Смесь Никифорова

Микроскоп

Подготовка к исследованию

- 1) Подготовка мазков:

1а) каплю жидких нефиксированных фекалий (кокцидии обычно встречаются в жидком или неоформленном стуле) нанести на обезжиренное предметное стекло и равномерно распределить с помощью стеклянной палочки или краем шлифованного стекла;

1б) осадок после формалин-эфирной седиментации суспендировать, каплю осадка смешать с каплей сыворотки для лучшего прилипания, распределить краем шлифованного стекла.

- 2) Мазки высушить.

- 3) Зафиксировать в смеси Никифорова (пропись — прилож. 8) — 20—30 мин.
- 4) Окрашивать карбол-фуксином в вертикальном положении (п. 1а) или горизонтальном (п. 1б) — 30—40 мин для перекрашивания объектов.
- 5) Промыть мазки в нескольких сменах водопроводной воды в стаканчике!
- 6) Дифференцировать в растворе кислоты пока не перестанут отходить облачка краски.
- 7) Промыть дистиллированной водой.
- 8) На несколько секунд погрузить в раствор метиленового синего или малахитового зеленого для подкраски фона.
- 9) Повторить п. 7.
- 10) Высушить мазки.
- 11) Микроскопировать препараты следует при большом увеличении: окуляр $\times 10$, объектив $\times 40$, предварительно находя похожие по размеру объекты при малом увеличении.

Результаты окрашивания

Ооцисты криптоспоридий — очень мелкие округлые объекты около 3—5 мкм, окрашиваются в красный цвет, внутри определяются овально вытянутые, полукруглые образования — спорозоиты.

Примечание.

1. Микроскопировать постоянно окрашенные препараты можно только после полного высыхания балзама или его искусственного заменителя! Если ситуация экстренная, можно препарат осторожно микроскопировать с водной иммерсией!

2. Диагностика крупных, имеющих характерную морфологию изоспор не представляет трудностей и возможна любым из рекомендованных методов.

3. Постоянно окрашенные препараты можно длительно хранить. Для этого нужно часть мазков после промывания провести через спирты возрастающей крепости — 50, 70, 95 %, карбол-ксилол, ксилол и заключить в канадский балзам под покровным стеклом.

4. Прописи растворов, реагентов, применяемых в методах исследований, и способы их приготовления приведены в прилож. 8.

2.1.3. Диагностические признаки трофозоитов и цист кишечных простейших

Идентификация дизентерийной амебы

Идентификация тканевой (именуемой еще как гематофаг) формы *E. histolytica* в слизисто-гнойном, диффузно окрашенном кровью каловом экссудате с определенностью свидетельствует о наличии специфических поражений кишечника при амёбной дизентерии.

В случае подозрения на наличие в препарате каких-либо вегетативных амёбных клеток, особенно при исследовании жидких фекалий, слизи с изъязвленного участка кишки при ректоскопии, биопсии и/или при вскрытии абсцесса необходимо провести микроскопию нативного мазка. Следует помнить, что амёбы покидают активную зону воспаления и их можно обнаружить в краевых зонах язв или абсцесса. Одновременно с исследованием нативного мазка готовят постоянно окрашенный препарат и производят посев на среду Павловой. Готовые нативные препараты просматривают под микроскопом сначала с малым увеличением, а затем с большим (10×40) для оценки характера движения, выявления ядер и каких либо включений в цитоплазме.

Если результат микроскопического изучения нативного мазка приводит к обнаружению трофозоитов, способных к поступательному передвижению путем быстрого формирования гиалиновых прозрачных цитоплазматических выростов (псевдоподий), а мелкозернистая цитоплазма не имеет других включений, кроме заглоченных эритроцитов, то это исследование рассматривается как диагностический критерий идентификации *E. histolytica* — ее тканевой формы.

Просветная форма — основная форма существования *E. histolytica* в кишечнике может быть обнаружена в полуоформленных фекалиях реконвалесцента или носителя. Она никогда не фагоцитирует эритроцитов, в ее цитоплазме содержатся вакуоли

с различным содержанием, включая бактерии, что подчеркивает ее комменсальный образ жизни. Движение трофозоитов замедленное благодаря образованию коротких прозрачных стекловидных псевдоподий.

На основе изучения постоянно окрашенных препаратов составлено представление о наиболее типичном распределении хроматина в ядрах трофозоитов и цист различных видов амёб (рис. 10).

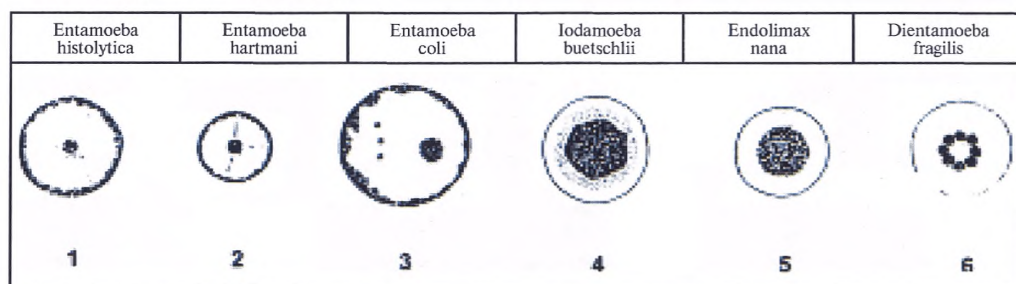


Рис. 10. Схема строения ядер простейших кишечника (постоянно окрашенные препараты по Смиту в модификации Продеус)

В нативном мазке, окрашенном раствором Люголя, более отчетливо различается тонкая структура паразита, а именно проявление ядер, которые в мазке с физиологическим раствором не видны.

Ядерные структуры являются наиболее характерным диагностическим признаком:

- Трофозоит *E. histolytica* обычно имеет одно ядро с равномерно распределенным хроматином по внутренней поверхности ядра и обычно центрально расположенной небольшой кариосомой.

- Наиболее типичное расположение хроматина в ядрах трофозоитов и цист *E. histolytica* и *E. hartmani* в отличие от *E. coli* представлено равномерным его распределением по внутренней стороне оболочки ядра с центрально расположенной кариосомой.

- Ядра трофозоитов и цист *I. buetschlii* и *E. nana* имеют большую, свободно расположенную в кариоплазме кариосому и не содержат хроматин на оболочке ядра.












- Для ядер жгутиконосца *D. fragilis* характерна концентрация хроматина в виде гранул в центрально локализованной розетке.

Выявление цист *E. histolytica* возможно при микроскопических исследованиях препаратов, приготовленных из оформленного кала и окрашенных раствором Люголя. Они представлены клеткой правильной, шарообразной формы с хорошо заметной оболочкой. Содержимое цист включает от 1 до 4 ядер (в зависимости от зрелости), хроматоидные тела (короткие, толстые палочки с округлыми концами) и гликоген, активно вкрапленный в цитоплазму или, реже, заключенный в вакуоль. Обнаружение в препарате четырехядерных цист, даже совместно с просветной формой паразита, характерно для состояния носительства.

В настоящее время общепринятым является положение о том, что *E. histolytica* и *E. dispar* образуют комплекс видов-двойников, из которых первый патогенен, а второй нет. Известно также, что *E. histolytica* способна вызвать иммунный ответ в организме хозяина, а *E. dispar* нет. Поэтому при отсутствии вегетативных форм — гематофагов — показано дополнительное проведение серологического теста (РИФ).

Идентификация паразитических амёб

Сложность идентификации дизентерийной амёбы может быть связана как с наложением побочного действия антидиарейных и противомикробных препаратов, так и с присутствием в кишечнике других амёб, идентичных (*E. dispar*, *E. moshkovskii*) или сходных (*Entamoeba coli*, *Entamoeba hartmanni*) с *E. histolytica*. Морфология основных видов амёб, паразитирующих в кишечнике человека, представлена на рис. 11.

| | <i>Entamoeba histolytica</i> | <i>Entamoeba hartmanni</i> | <i>Entamoeba coli</i> | <i>Endolimax nana</i> | <i>Jodamoeba buetschlii</i> | <i>Dientamoeba fragilis</i> ** |
|-----------|---|---|---|---|---|---|
| | тканевая просветная* | | | | | |
| Трофозоит |  |  |  |  |  |  |
| Циста |  |  |  |  |  | не образуется |

* Морфологически сходна с *Entamoeba dispar*,

** *Dientamoeba fragilis* – жгутиковый, морфологически сходный с трофозонтом амёб

Рис. 11. Морфология основных видов амёб кишечника человека*

Трофозоиты всех видов паразитических амёб за исключением тканевой формы *E. histolytica* активно питаются бактериями, поэтому цитоплазма амёб весьма вакуолизирована и содержит заглоченные бактерии. Наиболее выраженный фагоцитоз характерен для *E. coli*.

Вегетативные формы амёб значительно варьируют в размерах: от 8—10 мкм (*E. hartmanni*, *E. nana*) до 18—20 мкм (*E. coli*). Сходный размер с просветной формой *E. histolytica* (13—18 мкм) имеют только *Jodamoeba buetschlii* и *Dientamoeba fragilis*, однако они резко различаются по строению ядер.

Цистные формы амёб могут быть дифференцированы как по размеру, так и по строению ядер. Среди цист большого размера выделяется *E. coli* (15—18 мкм). Цисты малого размера (5—8 мкм) – это *E. hartmanni* и *E. nana*, а *E. histolytica* и *J. buetschlii* относятся к цистам среднего размера (10—13 мкм). Однако они существенно различаются по форме и строению ядра. Кроме того для цист *J. buetschlii* характерно наличие четко очерченной гликогеновой вакуоли, в то время как в цистах *E. histolytica* гликоген чаще всего растворен вкраплениями в цитоплазму. А наличие у *E. histolytica* хроматоидных тел характерного вида довершает дифференциальную картину идентификации цист *E. histolytica*, морфологического комплекса, обозначаемого как *E. histolytica/E. dispar*.

Идентификация паразитических жгутиконосцев

У человека паразитирует несколько видов жгутиковых преимущественно в толстом кишечнике, некоторые из них существуют только в вегетативной форме (*Pentatrichomonas hominis*). Идентификация вегетативных форм этих организмов осуществляется главным образом при исследовании нативного мазка при малом увеличении микроскопа – окуляр ×10, объектив ×10 – с последующим изучением препарата, окрашенного раствором Люголя при увеличении: окуляр ×10, объектив ×40. Основные критерии идентификации: характер движения, форма и размер паразита с дальнейшей оценкой наличия специальных органелл внутренней структуры клетки. Основные морфологические признаки жгутиконосцев представлены на рис. 12.

* Морфология диагностируемых стадий амёб представлена рисунками Е. Н. Смирновой с препаратов, окрашенных железным гематоксилином.






| | <i>Pentatrichomonas hominis</i> | <i>Chilomastix mesnili</i> | <i>Lamblia intestinalis</i> |
|-----------|---|---|--|
| Трофозонт |  |  |  |
| Циста | не образуется |  |  |

Рис. 12. Морфология кишечных жгутиконосцев 10 мкм

Pentatrichomonas hominis — кишечная трихомонада — отличается характерным порхающим, толчкообразным движением за счет 5 жгутиков передней части тела, а также волнообразной перепонки — ундулирующей мембраны, вытянутой вдоль тела более чем на $\frac{2}{3}$. Аксостиль — опорная нить, заканчивающаяся вне тела небольшим шипиком. Хорошо виден цитостом.

Chilomastix mesnili — как и кишечная трихомонада имеет варьирующие размеры и своеобразную спирально закрученную грушевидную форму тела с 4 жгутами. Организм способен совершать активные буравливающие продвижения внутри кишечного детрита. В препарате можно наблюдать наличие вегетативных форм и цист одновременно. Цисты по форме напоминают лимончик за счет наплыва толстой оболочки клетки. Эти организмы могут интенсивно размножаться при растительной диете человека, образуя массивную популяцию на фоне временных расстройств кишечника.

Lamblia intestinalis — запоминающийся организм с билатеральной симметрией и 4 парами жгутиков. Расширенная передняя часть сформирована своеобразной структурой — присасывательным диском, на фоне которого хорошо видны овальные 2 ядра с крупными, окруженными светлой зоной, эндосомами (рис. 12). В отличие от трихомонад и хиломастикс у лямблий цитостом отсутствует. Они питаются осмотически, являясь паразитами тонкого кишечника, закрепляясь на его поверхности при помощи специальных органелл и синусоидального движения (биения) центральных жгутов, хорошо заметных в нативных прижизненных препаратах. Лямблий можно идентифицировать в диарейном, кашицеобразном и оформленном стуле. Отмечена периодичность их выделений в просвет кишечника, что требует повторного лабораторного исследования или использования накопительной пробы.

Идентификация бластоцистов

Blastocystis sp. — бластоцисты — полиморфный паразит толстого кишечника. Различают три существенно варьирующих в размерах формы бластоцистов (от 5 до 20 мкм и более).

Вакулярная форма — наиболее часто встречаемая форма бластоцистов с четко выделенной центральной вакуолью, которая занимает большую часть клетки (рис. 13а). В зоне периферической цитоплазмы располагаются 2—4, реже 6 ядер по-

лулунного типа. Центральная вакуоль обычно содержит различный материал – еле заметные гранулы или хлопьевидный материал различной степени плотности.

Гранулярная форма имеет сходные структуры с вакуолярной формой бластоцистов за исключением четко выраженных гранул, которые обнаруживаются как внутри периферического слоя цитоплазмы, так и внутри центральной вакуоли.

Амебоидная форма – редко обнаруживаемая форма бластоцистов. Это небольшого размера клетка от 5 до 8 мкм с одной или двумя псевдоподиями. Отличается вялыми движениями. Содержит различные вакуоли с бактериями и без них, а также трудно дифференцируемые ядра.

Для выявления бластоцистов препараты кала, окрашенные раствором Люголя, микроскопируют сначала при малом, а затем при большом увеличении: окуляр $\times 10$, объектив $\times 40$. Бластоцисты вакуолярной и гранулярной форм довольно легко определяются. Затруднения могут вызвать бластоцисты амебоидной и переходных форм, которые следует отличать от цист паразитических амёб (рис. 13).

Примечание. Иллюстрации простейших кишечника к разделу 2 приведены в прилож. 5.

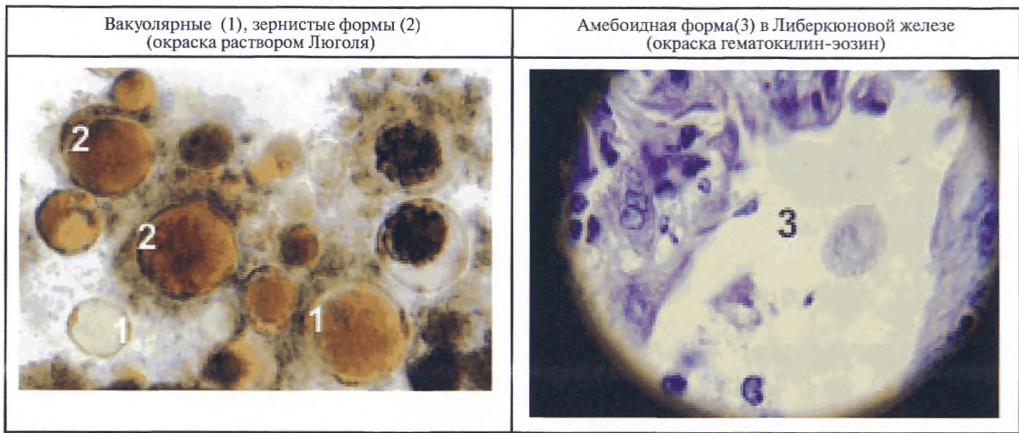


Рис. 13. Морфология бластоцистов *Blastocystis sp.*

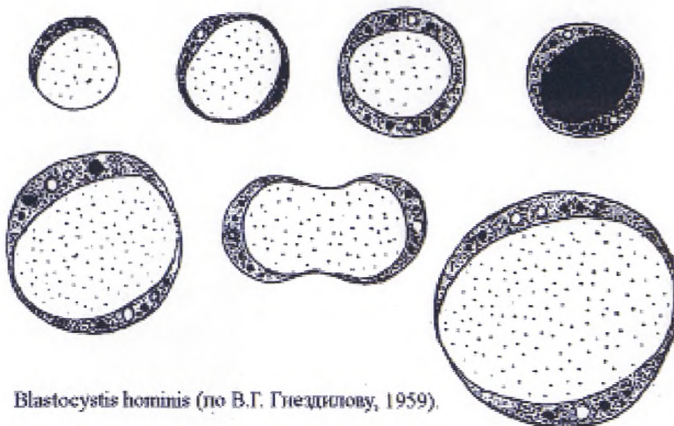


Рис. 13а. Морфология вакуолярных форм бластоцистов

2.1.4. Экспресс-тест для определения антигенов лямблий и криптоспоридий в пробах кала

Экспресс-тест — метод диагностики на основе иммунохроматографического теста для обнаружения антигенов *Lamblia intestinalis* и *Cryptosporidium parvum* в пробах кала.

Назначение

Экспресс-тесты выпускаются как для отдельного, так и одновременного определения антигенов лямблий и/или криптоспоридий в образцах кала, что позволяет идентифицировать наиболее важные инфекции кишечника. Тест не требует от персонала владения микроскопическими методами, быстр и прост в исполнении. Однако при его проведении используется только свежий образец кала.

Принцип метода

RIDA-Quick — тест на криптоспоридии и лямблии (*Cryptosporidium/Giardia Combi*) является одностадийным тестом, основанным на иммунохроматографическом принципе, в котором используются специфичные к каждому паразитическому организму моноклональные антитела, фиксированные на мембране тест-кассеты и окрашенные латексными частицами: красные для лямблий и голубые для криптоспоридий. Образец кала суспендируют в буфере для экстракции. Аликвоту супернатанта без примеси нерастворенных частиц образца вносят в окошко тест-кассеты. Если образец содержит выявляемые антигены, то происходит образование комплекса «антиген—антитело—латексная частица». В зависимости от вида паразита, присутствующего в образце, могут образовываться красная (для лямблий) и/или голубая (для криптоспоридий) тестовые полосы.

Материалы и реагенты

Набор включает реагенты, достаточные для выполнения 20 определений

Тест-кассеты (каждая в индивидуальной упаковке)

Буфер для экстракции (содержит азид натрия 0,1 %)

Одноразовые пипетки

Инструкция по применению

Оборудование и материалы, не входящие в набор

Пробирки для суспензии образцов кала; вортекс

Микропипетка на 200—1 000 мкл

Контейнер для утилизации и обеззараживания отходов

Сбор и хранение проб

Пробы кала необходимо собирать в чистые контейнеры. Исследования проводятся в день доставки материала в лабораторию или пробы замораживают и хранят при -20°C . Перед проведением анализа образцы необходимо разморозить.

Подготовка к исследованию

- 1) Довести реагенты до комнатной температуры 20°C .
- 2) Внести 1 мл буфера для экстракции в маркированную пробирку.
- 3) Набрать в микропипетку 100 мкл жидкого образца кала и суспендировать его в буфере для экстракции. Если кал твердый, отобрать эквивалентное количество с помощью шпателя (примерно $1/2$ горошины) и гомогенизировать.
- 4) Провести 3-минутную экспозицию для осаждения частиц.
- 5) Извлечь тест-кассету из упаковки и внести 200 мкл прозрачного супернатанта в круглое окошко кассеты. Следить за тем, чтобы с жидкостью не попадали твердые частицы, которые мешают ей проходить через реакционную зону — белый фон центрального окна кассеты.
- 6) Считать результаты теста через 5 мин.

Контроль качества

При постановке теста обязательно должна быть видна контрольная полоса. Если она не появилась, следует повторить исследование, проверив предварительно следующие моменты: срок годности используемых реагентов; точность выполнения процедуры исследования.

Интерпретация результатов

А. Положительный тест на криптоспоридии: в реакционной зоне кассеты в дополнение к зеленой контрольной полосе (С) появляется СИНЯЯ тестовая полоса (Т).

В. Положительный тест на лямблии: в реакционной зоне кассеты в дополнение к зеленой контрольной полосе (С) появляется КРАСНАЯ тестовая полоса (Т).

С. Положительный тест на лямблии и криптоспоридии: в реакционной зоне кассеты в дополнение к зеленой полосе (С) появляется СИНЯЯ и КРАСНАЯ тестовые полосы. Интенсивность окраски полос может быть разной, так как она зависит от концентрации антигенов в образце кала.

Д. Отрицательный результат. На белом фоне реакционной зоны центрального окошка кассеты появляется только ЗЕЛЕНАЯ контрольная полоса рядом с буквой «С».

Е. Неверный результат. На белом фоне реакционной зоны кассеты рядом с буквой «С» отсутствует ЗЕЛЕНАЯ контрольная полоса. Исследование необходимо повторить на новой кассете. Если контрольная полоса не появляется и при повторном исследовании, то тест-система непригодна к использованию.

Любые окрашенные линии, которые появляются спустя 10 мин после внесения супернатанта в реакционную зону, не имеют диагностического значения. Такой результат может быть при использовании избыточного количества пробы кала.

Аналитические характеристики экспресс-теста

Одноступенчатый иммунохроматографический тест с использованием моноклональных специфических антител, фиксированных на мембране к каждому из определяемых паразитов, обладает высокой чувствительностью и специфичностью. Тест прост в исполнении, не требует много времени.

2.2. Лабораторная диагностика трипаносомозов

Африканский трипаносомоз — африканская «сонная болезнь», группа тропических болезней, вызываемых простейшими рода *Trypanosoma*, характеризующимися трансмиссивным путем передачи. Подвиды простейшего *Trypanosoma brucei*: *Trypanosoma brucei gambiense* и *Trypanosoma brucei rhodesiense* являются возбудителями соответственно западно-африканского трипаносомоза и восточно-африканского трипаносомоза. *Trypanosoma (Schizotrypanum) cruzi* — возбудитель американского трипаносомоза (болезнь Шагаса). В России могут регистрироваться исключительно случаи завозного трипаносомоза.

Лабораторный диагноз устанавливается по обнаружению трипаносом в препаратах крови, спинномозговой жидкости и пунктатах лимфатических узлов.

Для обнаружения возбудителей трипаносомоза используют следующие методы исследования:

- нативных препаратов крови;
- толстой капли крови;
- неокрашенных мазков пунктата лимфатического узла или спинно-мозговой жидкости.

2.2.1. Метод исследования нативных препаратов крови

Необходимые материалы и оборудование

Скарификатор

Обезжиренные предметные стекла

Покровные стекла
Физиологический раствор
Раствор краски Романовского—Гимзы
Микроскоп

Ход исследования

- 1) Кровь из пальца наносят на предметное стекло и добавляют сверху каплю физиологического раствора.
- 2) Углом покровного стекла перемешивают кровь и закрывают каплю покровным стеклом.
- 3) Микроскопируют при увеличении: окуляр $\times 10$, объектив $\times 40$.

Метод исследования толстой капли

Необходимые материалы и оборудование

Скарификатор
Обезжиренные предметные стекла
Покровные стекла
Краска Романовского—Гимзы
Иммерсионное масло
Микроскоп

Подготовка к исследованию

- 1) Подготовка мазка
 - 1а) на сухое предметное стекло наносят каплю крови диаметром около 5 мм, кровь распределяют либо в равномерный диск, либо прямоугольник размером 1,0—1,5 см или
 - 1б) готовится препарат «толстая капля» на мазке: на предметном стекле готовят мазок крови более толстый, чем требуемый, например, для исследования на малярию.
 - 2) Сразу после приготовления мазка, пока мазок не высох, его влажной поверхностью прикасаются к выступившей капле крови или наносят на него кровь из капилляра.
 - 3) Кровь на влажном мазке распределится в равномерный диск при осторожных наклонах предметного стекла под небольшим углом в разные стороны; чем больше взятая капля крови, тем больше площадь, по которой она распределится.
 - 4) Капля крови, нанесенная на мазок, более прочно прикрепляется, чем нанесенная непосредственно на предметное стекло.
 - 5) Толщина толстой капли должна быть такой, «чтобы через нее просматривался печатный текст». Слишком толстая капля может оторваться от стекла при высушивании; такой препарат не пригоден для исследования.
 - 6) Препараты окрашивают по Романовскому—Гимзе.
 - 7) Независимо от методики приготовления показателем достаточного содержания крови в толстой капле является обнаружение в одном поле зрения микроскопа в среднем 10—15 лейкоцитов.
 - 8) Микроскопируют с масляной иммерсией, увеличение: окуляр $\times 7$, объектив $\times 90$ или $\times 100$.

**2.2.2. Метод исследования неокрашенных мазков
из лимфатических узлов**

Необходимые материалы и оборудование
Обезжиренные предметные стекла
Покровные стекла
Микроскоп

Подготовка к исследованию

- 1) Пунктат лимфатического узла наносят на середину предметного стекла.

2) Закрывают покровным стеклом и сразу исследуют под микроскопом при увеличении: окуляр $\times 10$, объектив $\times 40$. Микроскопию препарата начинают с периферических участков, куда стремятся проникнуть трипаносомы. Затем исследуют остальные участки препарата. Любое движение, замеченное в препарате должно вызвать подозрение на наличие паразитов!

2.2.3. Метод исследования неокрашенных мазков из спинно-мозговой жидкости

Необходимые материалы и оборудование

Обезжиренные предметные стекла

Покровные стекла

Центрифуга

Микроскоп

Подготовка к исследованию

- 1) Спинно-мозговую жидкость центрифугируют при 900 об./мин в течение 10 мин.
- 2) Сливают надосадочную жидкость.
- 3) Осадок ресуспендируют.
- 4) Наносят одну каплю осадка на предметное стекло.
- 5) Закрывают покровным стеклом.
- 6) Микроскопируют сначала при малом увеличении: окуляр $\times 10$, объектив $\times 10$, затем — при большом увеличении: окуляр $\times 10$, объектив $\times 40$.

2.2.4. Диагностические признаки возбудителей трипаносомоза

При исследовании нативного мазка указанием на наличие живых трипаносом является их быстрое движение среди эритроцитов (прилож. 5).

Трипаносом легче увидеть при несколько уменьшенном освещении (опустить конденсор микроскопа). При исследовании окрашенных мазков учитывают форму и расположение ядра, размеры и локализацию кинетопласта.

Возбудители трипаносомоза *Trypanosoma brucei gambiense* и *Trypanosoma brucei rhodesiense* морфологически идентичны — это плоские, продолговато-веретенообразные по форме простейшие от 12 до 35 мкм в длину и 1,5—3,5 мкм в ширину. Подвижны, для перемещения используют тянущуюся вдоль тела волнистую полупрозрачную мембрану. Ядро и кинетопласт трипаносомы окрашивается в красный или фиолетовый цвет. Ядро — крупное, располагается вблизи середины тела, кинетопласт — небольшое образование, находится ближе к концу клетки.

Trypanosoma (S) cruzi имеет характерный крупный кинетопласт, резко отличающийся от африканских трипаносом. Этот вид образует также безжгутиковые формы (амастиготы), похожие на лейшмании.

2.3. Лабораторная диагностика лейшманиозов

Лейшманиозы — трансмиссивные болезни человека, вызываемые простейшими рода *Leishmania*. Переносчиками являются москиты. Существуют две группы лейшманиозов человека: висцеральный (возбудители *L. donovani*, *L. infantum*, *L. chagasi*) с поражением внутренних органов (печени, селезенки, костного мозга, лимфатических узлов) и кожный (возбудители *L. major*, *L. tropica* и др.), при котором наблюдаются локальные патологические изменения кожи, иногда слизистых. Все виды лейшманий морфологически сходны. Возбудители размножаются в клетках ретикуло-эндотелиальной системы. Лейшманиозы характеризуются как паразитарные ретикулоэндотелиозы.

Диагноз устанавливается, главным образом, микроскопически при обнаружении лейшманий в мазках пунктатов костного мозга (в крови лейшмании обнаруживаются крайне редко) или мазках костных инфильтратов (или язв). В последние годы используется метод полимеразной цепной реакции (ПЦР), позволяющий также обнаруживать лейшмании в биологическом материале и идентифицировать их до вида.

Возможно использование экспресс-метода Kalazar detect (гК39), привлекательный быстротой постановки диагноза.

Лейшманиозы широко распространены в тропическом, субтропическом поясах всех континентов, в том числе на Северном Кавказе и в Крыму.

*Отбор проб биологического материала
на наличие возбудителей кожного лейшманиоза*

**Взятие биологического материала
для исследования на кожный лейшманиоз**

При подозрении на кожный лейшманиоз исследуют соскоб из инфильтрата вокруг язвы кожи или пунктат инфильтрата, сформировавшегося на месте укуса насекомого (москита). Содержимое из центральной зоны язвы непригодно для диагностического исследования, так как оно состоит из детрита, бактериальных клеток, паразитов и клеток больного.

Взятие материала из инфильтрата кожи проводится с помощью инсулинового (или туберкулинового) шприца. Выбирают более выраженный инфильтрат. Перед взятием материала поверхность кожи вокруг поражения протирают 96°-м этиловым спиртом и дают подсохнуть.

Набирают 0,1 мл физиологического раствора в шприц и вводят его в этот участок инфильтрата, слегка изменяя положение иглы, чтобы легче было оттянуть содержимое инфильтрата в шприц. Затем раскапывают на предметные стекла. На каждого пациента надо брать по 2—3 стекла. На предметных стеклах из содержимого инфильтрата быстро делают мазки шлифовальным стеклом (как при приготовлении мазка крови). Можно наносить капли в середине предметных стекол и быстро размазать их на поверхности. В этом случае получится препарат по типу «толстой капли». Во всех случаях капли должны быть незначительны по объему.

Взятие материала из язвенного поражения кожи проводится с помощью узкого глазного скальпеля. Кожу по краю язвы обрабатывают 96°-м этиловым спиртом и дают подсохнуть. В зоне размягченного участка краевого инфильтрата скальпелем делают прокол глубиной 1,0—1,5 мм и слегка пошевеливают концом скальпеля, чтобы разрушить инфильтрат. Желательно, чтобы на кончике скальпеля была не только кровь, но и мелкие кусочки (1 мм³) инфильтрата. На чистом стекле быстро размазывают собранное содержимое в виде нескольких штрихов и дают препарату подсохнуть. Подобную процедуру повторяют 2—3 раза, содержимое наносят на то же стекло или свежее.

Подсохшие препараты нумеруют и фиксируют в 96°-м этиловом спирте. Продолжительность фиксации 25—30 мин при комнатной температуре. Далее препараты окрашивают.

*Отбор проб биологического материала на наличие
возбудителей висцерального лейшманиоза*

Отбор проб костного мозга

Пунктат костного мозга берут с помощью иглы Кассирского чаще всего из грудины, особенно у взрослых. У маленьких детей пунктируют пяточную кость, бугорок в верхней части большеберцовой кости, а также из верхнего края тазовой кости. Обычно берут 5—10 мл костного мозга, чтобы можно было произвести развернутое цитологическое исследование, а также получить сыворотку для серологического и генетического исследования с целью установления этиологии инфекционного заболевания. Все манипуляции при проведении костно-мозговой пункции проводятся гематологом-хирургом при соблюдении режима стерильности.

Мазки готовят сразу же после взятия пунктата костного мозга. Важно, чтобы они были тонкими, а также чтобы ширина мазка была уже на 1—2 мм с каждой стороны. Эти требования необходимо выполнять тщательно, так как зараженные клетки крупнее и более тяжелые, они преимущественно располагаются по краям мазка, особенно в «бахромке» — в конце мазка.

Подсохшие препараты нумеруют и фиксируют в 96°-м этиловом спирте. Продолжительность фиксации 25—30 мин при комнатной температуре. Далее препараты окрашивают.

2.3.1. Микроскопические методы исследований на лейшманиозы

Необходимые материалы и оборудование

Материал из инфильтрата кожи
Инсулиновый или туберкулиновый шприц
Физиологический раствор
Глазной узкий скальпель
Этиловый спирт 96°-й
Раствор краски Романовского—Гимзы
Дистиллированная вода
Фильтровальная бумага
Мерная лабораторная посуда
Пинцеты
Часы песочные или сигнальные
Специальные контейнеры для окрашивания препаратов крови или стеклянные рельсы и кюветы
Приспособления для высушивания препаратов
Перчатки резиновые
Обезжиренные предметные стекла
Иммерсионное масло
Микроскоп

Окрашивание препаратов можно проводить двумя способами:

- препараты с мазками вертикально погрузить в рабочий раствор краски, налитый в специальные ванночки или контейнеры, без соприкосновения друг с другом. Данный способ окраски наиболее приемлем, когда есть необходимость окраски большого количества препаратов. В стандартном контейнере можно окрасить 20 препаратов при вместимости 90 мл краски. Повторное использование краски недопустимо;
- препараты расположить горизонтально (мазками вверх) на стеклянных рельсах, лежащих на кюветах. Осторожно нанести краску. Этот способ окраски приемлем при окрашивании небольшого количества препаратов. Расход краски составляет примерно 3 мл на 1 препарат.

Время окрашивания зависит от температуры окружающей среды. При температуре 20—25 °С окрашивать в течение 35—40 мин. При более низкой температуре время окрашивания увеличивается. При очень высокой температуре (30 °С) время окрашивания может быть сокращено до 20 мин.

Результат окрашивания

Правильно окрашенный макроскопический препарат имеет синий цвет с сиреневым оттенком, а при его микроскопии:

- ядра лейкоцитов — фиолетово-красного цвета с различной структурой;
- зернистость базофилов — фиолетового цвета;
- зернистость эозинофилов — красного цвета;
- у моноцитов на фоне серо-голубой цитоплазмы может быть розовая зернистость;
- зрелые эритроциты — розового цвета с сероватым оттенком;
- ретикулоциты — сиренево-голубые;
- тромбоциты — сиренево-розового цвета с различной сетчатостью.

2.3.2. Посев возбудителей лейшманиозов на питательную среду с последующим культивированием

Необходимые реактивы и оборудование для культивирования

Посуда химическая стеклянная: воронки, колбы мерные плоскодонные конические (25, 50, 100, 200, 1 000 мл), цилиндры мерные (25, 100, 1 000 мл), пастеровские пипетки (5 и 10 мл), пипетки Мора (30, 50 и 100 мл), пробирки 15—25 мл с крышками, предметные стекла

Химические реактивы (хч): хлористый натрий, бактериологический агар, бактериологический пептон, вода дистиллированная

Говяжий экстракт

Среды питательные: среда 199 с солями Хенкса с глутамином, среда RPMI-1640 с глутамином

Кровь кролика или человека

Антибиотики: стрептомицин и пенициллин

Штативы для пробирок

Автоматический пипеточный дозатор

Микроскоп (монокуляр или бинокуляр) с осветителем, объективом $\times 40$, окуляром $\times 10$

Холодильники бытовые или холодильные шкафы с морозильной камерой, обеспечивающей температуру от 0 до 8 °С

Термостат суховоздушный лабораторный, поддерживающий температуру в диапазоне 25—37 °С

Весы лабораторные общего назначения 2-го класса точности с наибольшим пределом взвешивания 200 г

Водяная баня лабораторная с диапазоном температур от 15 до 60 °С

Стерилизатор паровой медицинский

Дистиллятор, обеспечивающий качество дистиллированной воды по ГОСТ 6709—72

Облучатель бактерицидный настенный ОБН-150 или других видов

Приготовление питательной среды

Приготовление полужидкой среды

1) В мерной колбе на 200 мл перемешать все компоненты: 2,5 г бактериологического агара, 1 г бактериологического пептона, 0,5 г хлористого натрия, 0,3 г говяжьего экстракта, 100 мл дистиллированной воды. Приготовленную агарную основу стерилизовать автоклавированием, затем охладить до 50—45 °С.

2) На водяной бане нагреть питательную среду 199 с солями Хенкса с глутамином до 45—50 °С.

3) В другой колбе к 1 части теплой агарной основы добавить 7 частей теплой питательной среды, перемешать встряхиванием, придавая полужидкую консистенцию.

4) Добавить к этой смеси свежую, стерильно взятую, дефибринированную нормальную кровь кролика или человека в соотношении 1 : 10. Добавить пенициллин 200 Ед/мл и стрептомицин 200 мг/мл, тщательно перемешать встряхиванием.

5) Среду разлить в пробирки по 1,5—2,0 мл. Хранить при 4 °С до 3 месяцев.

Приготовление питательной среды NNN

1) В мерной колбе на 200 мл перемешать все компоненты: 1,4 г бактериологического агара, 0,6 г хлористого натрия и 90 мл дистиллированной воды.

2) Приготовленную агарную основу стерилизовать автоклавированием, затем охладить до 50—45 °С.

3) Добавить 15 мл стерильно взятой дефибринированной крови кролика или человека, перемешать, вращая колбу.

4) Разлить в пробирки по 2—4 мл, после этого пробирки в слегка наклонном положении охладить до застывания или в холодильнике (косой агар) и поместить в

термостат с температурой 37 °С для контроля стерильности и получения конденсационной жидкости. Пробирки хранить при 4 °С до 3 месяцев.

5) Перед использованием для культивирования лейшманий в пробирки с застывшим агаром добавить 2—3 мл среды 199 с солями Хенкса с глутамином или среды RPMI-1640 с глутамином. Для подавления роста бактериальной флоры в жидкую питательную среду добавить антибиотики: пенициллин 200 Ед/мл и стрептомицин 200 мг/мл, тщательно перемешать встряхиванием; рН среды должен составлять 7,4—7,6.

Выделение и культивирование возбудителя

1) Подготовить пробирки со средой: нагреть до комнатной температуры и подписать. При возможности в стерильных условиях добавить клеточный материал в пробирку: несколько капель пунктата костного мозга, лимфатического узла при висцеральном лейшманиозе; соскоб со стенок разреза края поражения при наличии язвы или папулы.

2) Пробирки поместить в термостат на 25 °С, в лабораторный журнал записывают имя пациента, материал для посева, дату посева, а также сведения о больном и иную необходимую информацию.

3) Через 5—10 дней культуру просмотреть. Результат считать положительным, если обнаруживаются промастиготы. В данном случае штамму дать наименование согласно международной классификации.

4) Если через 10—15 дней промастиготы не обнаруживаются, результат считать отрицательным.

5) Перевозка пробирок должна осуществляться с соблюдением правил хранения образцов и правил транспортирования инфекционных материалов.

2.3.3. Диагностические признаки возбудителей лейшманиозов

Препараты микроскопируют с применением масляной иммерсии при увеличении: окуляр $\times 7$ или $\times 10$, объектив $\times 90$ или $\times 100$.

В окрашенных мазках лейшмании (амастиготы) обнаруживаются в макрофагах и вне их в виде округлых, овальных, рисовидных телец длиной 3—5 мкм, шириной 1—3 мкм. Цитоплазма лейшманий окрашивается в серовато-голубой цвет, ядро — в красно-фиолетовый, рядом с ядром хорошо виден кинетопласт — округлое палочковидное образование, меньше ядра и более интенсивно окрашенное. При висцеральном лейшманиозе лейшмании легче найти в разгар болезни, чем на ранней стадии, когда требуется тщательный просмотр нескольких мазков. При кожных лейшманиозах в поражениях паразитов больше в начальной стадии болезни, а на стадии заживления и при специфическом лечении они обнаруживаются реже.

В мазке паразиты могут быть неравномерно распределены. Поэтому необходимо проводить перекрестный просмотр всего мазка, что занимает примерно 10 мин. Если вероятность заболевания у пациента велика, а паразиты не выявляются, рекомендуется не увеличивать время просмотра одного и того препарата, а просмотреть второй препарат.

Препарат считается отрицательным, если паразиты не обнаружены после просмотра всего мазка.

Раздел 3. Автоматизированные системы микроскопирования с программным модулем «Паразитология»

Одним из возможных направлений повышения интенсивности лабораторного процесса и эффективности лабораторной диагностики гельминтозов является использование автоматизированных систем микроскопирования с программным модулем «Паразитология». Разработана диагностическая программа применительно к копроовоскопическим методам исследования в паразитологии, стандартизирован алгоритм автоматизированного поиска возбудителей кишечных гельминтозов в препаратах, приготовленных методом формалин-эфирной седиментации.

Необходимые оборудование и материалы

Аппаратно-программный комплекс «МЕКОС-Ц»

Микроскоп МИКМЕД-2, оборудованный управляемым предметным столиком и автоматическим приводом микровинта

Компьютерный комплекс с устройством сканирования, электронным блоком управления микровинтом и предметным столиком, блоком питания аппарата

Подготовка к работе аппаратного комплекса

Подготовка проб кала к исследованию осуществляется методом формалин-эфирной седиментации. Ввод аппаратного комплекса в режим эксплуатации осуществляется:

- в режиме ручного поиска;
- в автоматическом режиме поиска.

Порядок работы на автоматизированном комплексе «МЕКОС-Ц»

Препараты кала, приготовленные методом формалин-эфирной седиментации, устанавливаются на предметном столике и фиксируются препаратодержателем.

1) Лаборант регистрирует дату проведения исследования и данные препарата по принадлежности.

2) При ручном режиме работы аппаратного комплекса лаборант проводит перемещение препарата по заданной траектории, вручную манипулируя стрелками на клавиатуре компьютера. Обзорное изображение полей зрения сканируется на монитор аппаратного комплекса.

3) При автоматизированном режиме управления после нажатия команды «пуск» начинается автоматическое 3-координатное перемещение предметного столика с закрепленным на ней препаратом кала по заданной траектории без участия лаборанта.

4) На мониторе происходит последовательная фиксация изображений полей зрения микроскопа по мере продвижения препарата.

5) При ручном режиме работы аппарата лаборант на мониторе отслеживает полученную галерею снимков по ходу движения препарата, анализирует их и одновременно проводит идентификацию возбудителей кишечных гельминтозов от объектов непаразитарного происхождения.

6) При автоматизированном режиме управления, после запуска аппарата, микрофотографирование происходит без дальнейшего участия лаборанта. Лаборант проводит смену препаратов после завершения сканирования. Обзор полученных изображений фиксируется аппаратом, их анализ может производиться лаборантом в отдаленное от автоматического скрининга время.

7) Программный модуль «Паразитология» позволяет проводить измерение размеров обнаруженного объекта непосредственно после сканирования препарата.

8) Программный модуль предлагает коллекционную галерею изображений известных видов возбудителей кишечных гельминтозов для сравнения и/или уточнения полученных изображений в ходе диагностического сканирования препаратов кала.

9) По полученным изображениям формируется результат исследования и выдается заключение в соответствии с регистрационным номером препарата.

10) Изображения, подтверждающие наличие паразитологических объектов, в частности возбудителей кишечных гельминтозов, архивируются и могут быть использованы для выдачи результатов исследования или при необходимости для выдачи экспертного заключения.

Применение метода

Использование автоматизированных систем микрофотографирования при гельминтологических исследованиях позволяет:

- увеличить интенсивность лабораторного процесса и снизить трудозатраты на проведение исследований;
- обеспечить эффективное использование гигиены труда, а именно при исполь-

зовании автоматизированных систем микроскопирования снижается зрительное напряжение и длительность вынужденной позы лаборанта, сопровождающей традиционное микроскопирование;

- создавать «галерею» (коллекцию) изображений возбудителей кишечных гельминтозов;
- архивировать и при необходимости подвергать экспертной оценке полученные данные в отдаленном периоде.

Раздел 4. Лабораторная диагностика паразитозов методом полимеразной цепной реакции (ПЦР-диагностика)

Введение

В разделе приведено описание методов определения криптоспоридий, бластоцист, дирофилярий и лейшманий в различных биологических средах, разработанные в ИМПитМ им. Е. И. Марциновского. Методы основаны на идентификации их ДНК с использованием метода полимеразной цепной реакции (ПЦР). Описаны скрининговые методы, направленные на выявление регуляторных последовательностей. Идентификация этих регуляторных последовательностей позволяет проводить ДНК-диагностику паразитарных инвазий, но не может применяться при проведении количественного анализа содержания ДНК. Методы, применяемые при отборе проб, выделении ДНК для проведения анализов, проведении электрофореза, документировании и анализе получаемых данных, а также вопросы организации рабочего места являются обязательными к исполнению при проведении как скрининговых, так и идентификационных анализов.

Все представленные в настоящих методических указаниях методы являются качественными и состоят из следующих этапов: выделение ДНК, амплификация целевой ДНК с соответствующими праймерами, электрофорез продуктов амплификации в агарозном геле, документирование и анализ результатов.

Данная методика может быть выполнена на стандартном оборудовании с использованием стандартного набора реагентов в любой оборудованной ПЦР-лаборатории в учреждениях Роспотребнадзора, медицинских учреждениях Российской Федерации вне зависимости от ведомственной принадлежности, а также в лабораториях ПЦР-диагностики других ведомств.

ПЦР-диагностика токсоплазмоза и мочеполового трихомоноза проводится с использованием коммерческих ПЦР-тест-систем для определения *Toxoplasma gondii* и *Trichomonas vaginalis* и зарегистрированных в России в установленном порядке.

Аппаратура, материалы, лабораторная посуда, реактивы

Аппаратура и инструменты

Амплификатор типа «Терцик МС-2» со скоростью нагрева/охлаждения активного элемента не менее 1,5 °C/с

Прибор для горизонтального электрофореза типа «Sub Cell GT System» с комплектом кювет и гребенок

Источник напряжения типа «Power Pac 300» с диапазоном регулируемого напряжения 50—300 В

Видеосистема типа «Gel Doc 2000™», предназначенная для ввода в компьютер, анализа и документирования изображений люминесцирующих следов ДНК в гелях, окрашенных бромистым этидием: диапазон излучения 300—400 нм, чувствительность — не менее 10 нг ДНК (по бромистому этидию)

Холодильник бытовой электрический

ГОСТ 26678

Камера морозильная, обеспечивающая температуру –20 °C

Микроцентрифуга настольная типа Эппендорф (частота вращения не менее 13 000 мин⁻¹)

Термостат типа «ТЕРМО 24-15» под пробирки типа Эппендорф вместимостью 0,5 и 1,5 мл, диапазон температур от 15 до 120 °С, количество гнезд — не менее 20 каждого типа, точность поддержания температуры — 0,2 °С, разность температур между соседними ячейками — не более 0,5 °С

Аппарат для встряхивания типа «Вортекс», скорость вращения 250—3 000 мин⁻¹

Печь микроволновая (мощностью не менее 400 W)

Весы лабораторные общего назначения 2-го класса точности с наибольшим пределом взвешивания 200 г

ГОСТ 24104

Анализатор потенциометрический, погрешность измерений pH = 0,01

ГОСТ 19881—74

Стерилизаторы паровые медицинские или аналогичные

ГОСТ 19569

Дистиллятор, обеспечивающий качество дистиллированной воды

ГОСТ 6709—72

Гомогенизатор перистальтического типа «Стомайкер» или других моделей

Облучатель бактерицидный настенный ОБН-150 или других видов

ТУ 16-535—84

Дозаторы с переменным объемом дозирования:

- 0,2—2,0 мкл с шагом 0,01 мкл, точностью = 1,2 %;
- 0,5—10,0 мкл с шагом 0,01 мкл, точностью = 0,8 %;
- 2—20 мкл с шагом 0,01 мкл, точностью = 0,8 %;
- 20—200 мкл с шагом 0,1 мкл, точностью = 0,6 %;
- 100—1 000 мкл с шагом 1,0 мкл, точностью = 3,0 %;
- 2—10 мл с шагом 0,1 мл, точностью = 0,5 %

Пинцет медицинский

ГОСТ 21241—89

Примечание. Допускается использование другой аппаратуры и инструментов с техническими характеристиками, не хуже указанных выше, отечественного и зарубежного производства, разрешенных для применения в установленном порядке.

Лабораторная посуда и материалы

Бумага фильтровальная лабораторная

ГОСТ 12026—76

Воронки стеклянные

ГОСТ 25336—82

Колбы стеклянные мерные плоскодонные конические, вместимостью 25, 50, 100, 200, 1 000 мл

ГОСТ 12738—77

Цилиндры стеклянные мерные лабораторные, вместимостью 25, 100, 1 000 мл

ГОСТ 1770—74

Пробирки микроцентрифужные типа Эппендорф, вместимостью 0,2; 0,5; 1,5 мл

Наконечники с фильтром для дозаторов с переменным объемом дозирования до 10, 20, 200, 1 000 мм³; 10 см³

Реактивы

| | |
|---|--------------------|
| Кислота соляная, хч | ГОСТ 3118—77 |
| Кислота борная, хч | ГОСТ 9656—75 |
| Натрия гидроокись, чда | ГОСТ 4328—77 |
| Натрий хлористый, хч | ГОСТ 4233—77 |
| Этилендиаминтетрауксусная кислота (ЭДТА), хч | ТУ 6-09-11-1721—83 |
| Гексацилтриметиламмоний бромид (СТАВ) | кат. № Н 5882 |
| Трис (оксиметил) аминометан, хч | ТУ 6-09-4292—76 |
| Альбумин бычий сывороточный сухой (БСА) | кат. № В 4287 |
| Этидий бромистый, хч | ТУ 6-09-13-452—75 |
| Спирт этиловый ректификованный | ГОСТ Р 51652—2000 |
| Спирт изопропиловый, хч | ТУ 6-09-402—85 |
| Масло вазелиновое медицинское | ГОСТ 3164—78 |
| Хлороформ, хч | ГОСТ 20015—88 |
| Вода дистиллированная | ГОСТ 6709—72 |
| Вода деионизированная | ОСТ 11.029.003—80 |
| 2-меркаптоэтанол, хч. | ТУ 6-09-08-1024—81 |
| Термостабильный фермент Таq-полимераза, оптимум работы в области 70—72 °С | кат. № Д 1806 |
| Буфер для ПЦР с MgCl ₂ | кат. № Р 2192 |
| Агароза для электрофореза (тип П) | кат. № А 6877 |
| Маркер молекулярной массы ДНК | кат. № Р 1473 |
| Праймеры | |

Примечание. Допускается использование других реактивов с техническими характеристиками, не хуже указанных выше, препараты импортного производства должны иметь международный сертификат качества ИСО 9 000 или EN 29 000.

4.1. Подготовка к анализу**Приготовление растворов****1) Приготовление 1 М ТРИС — HCl (pH 7,5)**

В мерной колбе на 100 мл растворить 12,11 г Трис (оксиметил) аминометана (молекулярная масса 121) в 80 мл дистиллированной воды, довести pH до 7,5 концентрированной соляной кислотой, затем довести объем раствора до метки деионизованной водой, перемешать, хранить при температуре –20 °С не более года.

2) Приготовление 5М NaCl

Растворить 29,22 г натрия хлористого (молекулярная масса 58,5) в 100 мл дистиллированной воды, перемешать, хранить в колбе с притертой пробкой при комнатной температуре до 1 года.

3) Приготовление 30 %-го NaOH

Растворить 3 г натрия гидроокиси (молекулярная масса 40) в 7 мл дистиллированной воды.

4) Приготовление 0,5М ЭДТА (pH 8,0)

В мерной колбе на 100 мл растворить 18,62 г этилендиаминтетрауксусной кислоты (молекулярная масса 372,2) в 80 мл дистиллированной воды. Довести: 30 %-м раствором натрия гидроокиси pH раствора до 8,0; дистиллированной водой — объем раствора до метки, перемешать. Хранить в колбе с притертой пробкой при комнатной температуре до 1 года.

Приготовленные растворы автоклавировать при 1 атм., 121 °С 15—20 мин или фильтровать через мембраны Millipore 0,4 мкм.

5) Приготовление хлороформа, насыщенного водой

Смешать 100 мл хлороформа с 20 мл деионизированной воды и оставить на 24 ч для насыщения. Срок хранения при температуре от 4 до 5 °С — не более 6 месяцев.

6) Приготовление 70 %-го раствора этилового ректифицированного спирта

Смешать 70 мл 96 %-го этилового спирта с 26 мл деионизированной воды. Срок хранения при температуре от 4 до 5 °С — не более 2 месяцев.

7) Приготовление раствора БСА (20 мкг/мл)

Растворить 0,002 г сухого альбумина бычьего сывороточного в 1 мл деионизированной воды, 10 мкл полученного раствора смешать с 990 мкл деионизированной воды.

Срок хранения в морозильной камере при температуре –20 °С — не более 6 месяцев.

8) Приготовление лизирующего буфера (2 %-го раствора «СТАВ»)

Растворить 0,5 г гексадецилтриметиламмония бромид в 10 мл деионизированной воды (при плохом растворении подогреть на водяной бане), добавить 2,5 мл 1М Трис — HCl, 7 мл 5 М NaCl, 1 мл 0,5 М ЭДТА, доводят объем раствора деионизированной водой до 25 мл, перемешивают. Срок хранения при температуре от 4 до 5 °С — не более 6 месяцев, допустимо образование осадка.

Перед использованием раствор выдерживают при комнатной температуре или подогревают в термостате при температуре 65 °С до полного растворения осадка.

Непосредственно перед использованием в приготовленный лизирующий буфер вносят меркаптоэтанол из расчета 4 мм³ на 1 см³ лизирующего буфера и перемешивают.

При проведении электрофореза использовать один из ниже перечисленных буферов.

1) Приготовление 1× TBE буфера для электрофореза

В мерной колбе на 1 000 мл растворить 10,8 мг Трис (оксиметил) аминометана, 5,5 г борной кислоты и 0,92 г этилендиаминтетрауксусной кислоты, довести дистиллированной водой до метки, перемешать до полного растворения.

Срок хранения 1× раствора — 10 дней, обычно готовят 10× и перед употреблением разбавляют до 1×, используют максимум три раза.

2) Приготовление 1× TAE буфера для электрофореза

В мерную колбу вместимостью 1 000 мл внести 242 г Трис-основания, 57,1 мл ледяной уксусной кислоты, 10 мл 0,5 М ЭДТА, долить деионизованную воду до метки. Полученный 50× раствор перед употреблением развести в 50 раз.

Использовать для проведения электрофореза не более двух раз.

3) Приготовление раствора бромистого этидия — C₂H₂₀N₃Br (10 мг/мл)

Растворить 1 г бромистого этидия в 100 мл дистиллированной воды.

Срок хранения в посуде темного стекла — обязательно при температуре от 4 до 5 °С — не более 12 месяцев.

4) Приготовление 2 %-го раствора агарозного геля

- Добавить 2 г агарозы к 100 мл буфера TAE (1×).

- Нагреть смесь в микроволновой печи (не доводя до кипения) до полного растворения агарозы.

- Охладить раствор агарозы до 50—55 °С и добавить бромистый этидий до конечной концентрации 0,5 мкг/мл.

- Залить раствор в специальную камеру для заливки агарозной гели и немедленно вставить гребенки для формирования лунок.

- Оставить гель до полного остывания при комнатной температуре (~30 мин).

Допускается хранение готового геля в 1× буфере для электрофореза в холодильнике при температуре от 4 до 5 °С — не более 2 суток.

**Отбор, хранение и транспортирование
клинического материала**

1) На обнаружение простейших кишечника

Кал в количестве 1 г забирается в стерильный флакон и в течение первых двух часов доставляется в бактериологическую лабораторию с оформленным направлением.

2) На обнаружение возбудителей дифиляриозов

Кровь должна быть нативной (не свернувшейся). Для проведения исследований крови методом ПЦР момент забора крови не имеет значения. Кровь венозную собрать в стерильную пробирку (2—3 мл) с антикоагулянтом ЭДТА, аккуратно перемешать, плавно переворачивая пробирку, и поместить в холодильную камеру (4—8 °С).

Внимание! Нельзя использовать гепарин в качестве антикоагулянта!

Образцы могут находиться при комнатной температуре не более 2 ч. При необходимости более длительного хранения пробы могут быть помещены в холодильник с температурой 2—8 °С на срок не более суток. Более продолжительное хранение (до 2 недель) допустимо в замороженном виде в морозильной камере при температуре –20 °С. Не допускается повторное замораживание—оттаивание проб.

Транспортирование клинических образцов должно осуществляться в термосах или термоконтейнерах с соблюдением правил хранения образцов и правил транспортирования инфекционных материалов.

В лабораторию следует доставлять промаркированные пробирки или предметные стекла, фильтровальную бумагу в индивидуальных конвертах, к ним прилагается документ с Ф. И. О. пациента, возрастом и кратким анамнезом.

4.1.1. Проведение анализа. Выделение ДНК. Метод выделения ДНК с помощью набора Diatom DNA Prep 100/200

1) *Приготовление рабочего раствора солевого буфера.* Содержимое флакона с 10-кратным солевым буфером — 10 мл — перенести в мерный цилиндр, довести бидистиллированной водой до метки 100 мл и 96 %-м этиловым спиртом до метки 300 мл и перемешать. Готовый рабочий раствор солевого буфера хранить в герметично закрытой посуде при температуре 4 °С.

2) В пробирку объемом 1,5 мл внести 100 мкл исследуемой пробы, добавить 400 мкл лизирующего реагента и перемешать содержимое пробирки переворачиванием (5—10 раз). Интенсивное встряхивание смеси не рекомендуется.

3) Термостатировать пробирку со смесью 5—7 мин при температуре 65 °С. Если выделение ДНК проводится из твердого сухого мелкоизмельченного материала, то следует термостатировать 30—40 мин.

4) После термостатирования центрифугировать пробирку со смесью 10 с при 5 000 об./мин в том случае, если смесь содержит несолюбилизированный клеточный дебрис или другой нерастворимый осадок. Прозрачный супернатант целиком перенести в чистую пробирку.

5) В пробирку с чистой смесью добавить 20 мкл суспензии сорбента NucleoSTM (перед использованием NucleoSTM следует интенсивно встряхнуть на вортексе).

6) Пробирку поместить на ротатор и перемешивать 10 мин (10—20 об./мин).

7) Центрифугировать 10 с при 5 000 об./мин.

8) Осторожно, не задевая осадок, удалить супернатант.

9) К осадку добавить 200 мкл лизирующего реагента, тщательно перемешать на вортексе до гомогенного состояния.

Примечание. Если суспендирование затруднено (при большой нагрузке ДНК из-за сильного слипания сорбента), то его необходимо вначале осторожно суспендировать пипетированием, а затем перемешать на вортексе.

10) Добавить в пробирку 1 мл рабочего раствора солевого буфера.

11) Перемешать содержимое пробирки переворачиванием пробирки 5—10 раз.

12) Центрифугировать 10—20 с при 2 000 об./мин.

13) Осторожно, не задевая осадок, удалить супернатант.

14) Добавить в пробирку 1 мл солевого буфера, перемешать содержимое пробирки на вортексе, центрифугировать 10 с при 5 000 об./мин и осторожно удалить супернатант с помощью насоса.

15) Повторить положение 14.

16) Посушить осадок при температуре 65 °С в течение 4—5 мин.

17) В эту же пробирку внести 50—100 мкл Экстра ГенаTM (100 мкл, если выделение ДНК проводится из 200 мл цельной крови или другой, богатой ДНК, пробы).

Внимание! Экстра Ген™ следует отбирать от общего объема при постоянном перемешивании!

18) Суспендировать содержимое пробирки на вортексе 5—10 с до получения гомогенной суспензии, затем термостатировать 4—5 мин при 65 °С.

19) Еще раз суспендировать содержимое пробирки на вортексе перед центрифугированием.

20) Центрифугировать 1 мин при 10 000 об./мин.

21) Перенести супернатант с ДНК в чистую пробирку. ДНК хранить при температуре –20 °С.

Амплификация

Общие требования к постановке идентификационной ПЦР

При проведении идентификации обязательно готовят следующие пробы:

- ДНК-матрица положительного контроля с праймерами к соответствующим возбудителям;
- ДНК-матрица отрицательного контроля с праймерами к соответствующим возбудителям;
- ДНК-матрица отрицательного контроля с теми же праймерами;
- исследуемые образцы ДНК паразитов с праймерами.

Метод идентификации ДНК

Праймеры для идентификации *B. hominis*:

- Прямой праймер – 5' – CAC TGT GTC GTC ATT GTT TTG – 3';
- Обратный праймер – 5' – AGG GTC GCA TAA TAG AGT GG – 3'.

Праймеры для идентификации *C. parvum*:

- Прямой праймер 5' – CCG AGT TTG ATC CAA AAA GTT ACG AA – 3';
- Обратный праймер 5' – CGT TAA CGG AAT TAA CCA GAC – 3'.

Праймеры для идентификации *Dirofilaria repens*:

- Прямой праймер - 5' – CCG GTA GAC CAT GGC ATT AT - 3';
- Обратный праймер – 5' – CGG TCT TGG ACG TTT GGT TA - 3'.

Праймеры для идентификации *Dirofilaria immitis*:

- Прямой праймер - 5' – TGA TTG GTG GTT TTG GTA A - 3';
- Обратный праймер – 5' – ATA AGT ACG AGT ATC AAT ATC - 3'.

Реактивы, которые вносятся на холоде в пробирку типа Эппендорф, и реакционная смесь для проведения полимеразной цепной реакции, рассчитанная на 10 проб, представлены в табл. 1.

Таблица 1

| № п/п | Реактивы | Объем реакционной смеси, мкл | |
|----------|---|---------------------------------|-----|
| | | 30 | 50 |
| 1 | Деионизированная вода | 190 | 322 |
| 2 | Буфер для полимеразной цепной реакции с MgCl ₂ (10×) | 30 | 50 |
| 3 | Смесь нуклеотидов | 30 | 50 |
| 4 | Праймер 1 (5 пМ/мкл) | 20 | 30 |
| 5 | Праймер 2 (5 пМ/мкл) | 20 | 30 |
| 6 | Тaq-полимераза (5 ед./мкл) | 10 | 18 |

Примечание. Реакционную смесь готовят на необходимое количество проб, но не меньше чем на 5.

Подготовка к проведению амплификации

Реакционную смесь разлить в каждую пробирку для проведения ПЦР – по 18 мкл.

В каждую пробирку с 18 мкл реакционной смеси добавить по 2 мкл раствора ДНК. Смесь перемешать, центрифугировать (30 с при 3 000 об./мин).

При использовании амплификатора с крышкой без подогрева в каждую пробирку добавить каплю минерального масла.

Условия амплификации представлены в табл. 2.

Таблица 2

| Стадия | Режим (град°С – мин'); (град°С – с") | | | |
|--------------------------------|--------------------------------------|------------------|------------------|-------------------|
| | <i>B. hominis</i> | <i>C. parvum</i> | <i>D. repens</i> | <i>D. immitis</i> |
| Начальная денатурация | 95 °С–5' | 95 °С–5' | 94 °С–5' | 94 °С–5' |
| Денатурация | 95 °С–1' | 95 °С–1' | 94 °С–30'' | 94 °С–1' |
| Отжиг праймеров | 48 °С–1' | 45 °С–2' | 50 °С–30'' | 50 °С–2' |
| Удлинение | 72 °С–1' | 72 °С–3' | 72 °С–1' | 72 °С–3' |
| Конечное удлинение | 72 °С–5' | 72 °С–4' | 72 °С–5' | 72 °С–5' |
| Количество циклов амплификации | 35 | 35 | 30 | 30 |

После проведения амплификации пробы готовы для проведения электрофореза в агарозном геле.

4.1.2. Проведение электрофореза в агарозном геле

Приготовление агарозного геля

Для приготовления 2 %-й агарозы необходимо к 1 г агарозы добавить 50 мл 1× буфера TBE и тщательно перемешать.

Полученный раствор поместить в микроволновую печь (на 2—5 мин в зависимости от мощности печи — следить за интенсивностью кипения суспензии!) или прокипятить на водяной бане 15 мин до полного растворения агарозы.

Расплавленную агарозу охладить до 56 °С и добавить 5 мкл бромистого этидия (концентрация 10 мг/мл), тщательно перемешать.

Расплавленную агарозу с бромистым этидием разлить в подготовленную форму. Толщина геля 0,5—0,7 см.

Через 30—40 мин удалить гребенку. Готовый гель можно использовать сразу, можно хранить в 1× буфере в холодильнике при 4 °С.

Проведение электрофореза

Смешать в отдельной пробирке 2 мкл буфера для нанесения и 10 мкл реакционной смеси. Внести смесь в лунки геля. (Можно использовать соотношение *буфер : реакционная смесь* — 2 : 8). В одну из лунок (чаще в крайнюю) внести маркер молекулярной массы (можно 1 000 б.р.).

Поместить заполненный гель в камеру для электрофореза, заполненную буфером 1× ТБЕ. Толщина слоя буфера над поверхностью геля примерно 2—3 мм.

В режиме постоянного напряжения 100 V электрофорез длится примерно 70—90 мин.

Гель (без формы) поместить на фильтр трансиллюминатора и посмотреть в проходящем ультрафиолетовом свете.

Документировать результат электрофореза — либо на фотопленку «Микрат Изопан» (изопанхроматическая фотопленка чувствительностью 3 ед. ГОСТ, фотографическая широта 10, разрешение — 300 линий/мм), либо при помощи геледокументирующей системы на основе цифрового фотоаппарата или видеокамеры. Фотокопия геля должна быть приложена к отчету по идентификации (при цифровой съемке — распечатывается на принтере с разрешением не менее 300 dpi).

При оценке результата ПЦР ожидаемый размер продукта (относительно маркера) для *B. hominis* — 621 пара оснований (в.р.), для *C. parvum* — 451 в.р., для *D. repens* — 480 в.р., для *D. immitis* — 520 в.р.

4.2. Полимеразная цепная реакция и рестрикция (ПЦР) на идентификацию возбудителей лейшманиозов

*Аппаратура, материалы, лабораторная посуда, реактивы
для ПЦР-исследования и рестрикции*

**Необходимое оборудование и инструментарий
для ПЦР и рестрикции**

Амплификатор типа «Терцик МС-2» со скоростью нагрева/охлаждения активного элемента не менее 1,5 °С/с

Прибор для горизонтального электрофореза типа «Sub Cell GT System» с комплектом кювет и гребенок

Источник напряжения типа «Power Pac 300» с диапазоном регулируемого напряжения 50—300 В

Видеосистема типа «Gel Doc 2000™», предназначенная для ввода в компьютер, анализа и документирования изображений люминесцирующих следов ДНК в гелях, окрашенных бромистым этидием: диапазон излучения 300—400 нм, чувствительность — не менее 10 нг ДНК (по бромистому этидию)

Холодильники бытовые или холодильные шкафы с морозильной камерой, обеспечивающей температуру –20 °С

Микроцентрифуга настольная типа Эппендорф (частота вращения не менее 13 000 об./мин)

Термостат типа «ТЕРМО 24-15» под пробирки типа Эппендорф вместимостью 0,5 и 1,5 мл, диапазон температур от 15 до 120 °С, количество гнезд — не менее 20 каждого типа, точность поддержания температуры — 0,2 °С, разность температур между соседними ячейками — не более 0,5 °С

Аппарат для встряхивания типа «Вортекс», скорость вращения 250—3 000 об./мин

Печь микроволновая (мощностью не менее 400 W)

Весы лабораторные общего назначения 2-го класса точности с наибольшим пределом взвешивания 200 г

Анализатор потенциометрический, погрешность измерений $pH = 0,01$

Стерилизатор паровой медицинский

Дистиллятор, обеспечивающий качество дистиллированной воды по ГОСТ 6709—72

Облучатель бактерицидный настенный ОБН-150 или других видов

Пипетки автоматические с переменным объемом дозирования:

- 0,2—2,0 мкл с шагом 0,01 мкл, с точностью = 1,2 %;
- 0,5—10,0 мкл с шагом 0,01 мкл, с точностью = 0,8 %;
- 2—20 мкл с шагом 0,01 мкл, с точностью = 0,8 %;
- 20—200 мкл с шагом 0,1 мкл, с точностью = 0,6 %;
- 100—1 000 мкл с шагом 1,0 мкл, с точностью = 3,0 %

Пинцеты медицинские

Лиофильная сушка

Настольный кулер для пробирок

Лабораторная посуда и расходные материалы для ПЦР и рестрикции

Бумага фильтровальная лабораторная

Посуда химическая стеклянная: воронки, колбы мерные плоскодонные конические (25, 50, 100, 200, 1 000 мл), цилиндры мерные (25, 100, 1 000 мл), пестики

Пробирки микроцентрифужные типа Эппендорф (0,2; 0,5; 1,5 мл)

Наконечники полистироловые с фильтром для автоматических пипеток с переменным объемом дозирования до 10, 20, 200, 1 000 мм³

Химические реактивы (хч): кислота соляная, кислота борная, гидроокись натрия, хлористый натрий, этилендиаминтетрауксусная кислота (ЭДТА)

Трис (оксиметил) аминометан

Этидий бромистый, спирт этиловый, спирт изопропиловый, вода дистиллированная, вода деионизированная, бидистиллированная вода, фенол-хлороформ-изоамиловый спирт (25 : 24 : 1, v/v), хлороформ-изоамиловый спирт (24 : 1, v/v), протеиназа К, Тритон X-100, ацетат натрия, уксусная кислота, диметилсульфоксид (ДМСО)

Термостабильный фермент Таq-полимераза, оптимум работы в области 70—72 °С

Буфер для ПЦР с MgCl₂

Смесь дезоксинуклеозидтрифосфатов

Агароза для электрофореза (тип II)

Маркеры молекулярной массы ДНК (10—100 п. н. и 50—1 000 п. н.)

Олигонуклеотиды (праймеры), заказывают в коммерческих лабораториях, специализирующихся на их синтезе

Рестриктаза Hae III с буфером

Минеральное масло для ПЦР

Раствор для внесения образцов в гель

Набор для выделения ДНК

Набор для очистки ДНК

Мембраны Millipore, размер пор 0,22 мкм

Примечание. Допускается использование реактивов других фирм с аналогичными характеристиками. Препараты импортного производства должны иметь международный сертификат качества ИСО 9 000 или EN 29 000.

Отбор, хранение и транспортирование клинического материала для ПЦР-исследования

1) Для диагностики висцерального лейшманиоза у людей и животных желательно использовать пунктат костного мозга, из которого на обезжиренном предметном стекле необходимо приготовить мазок. Также можно пунктировать лимфатический узел и селезенку. Возможно использование биоптатов других тканей (например, печень собак), которые следует поместить в стерильные пробирки.

2) При диагностике кожных лейшманиозов (ЗКЛ и АКЛ) необходимо приготовить мазки на обезжиренных предметных стеклах из содержимого кожных поражений: папул или язв у людей, ушных раковин у грызунов. У человека материал следует брать из периферии инфильтрата, избегая сильного травмирования язвы, что может привести к нежелательному попаданию в образец большого количества крови.

3) При широких эпидемиологических и эпизоотологических исследованиях допустимо использовать венозную кровь или кровь из пальца, которую можно собрать на предметное стекло (0,1 мл), стерильную фильтровальную бумагу (0,1 мл) или в стерильные пробирки (1—10 мл). В случае сбора крови в пробирки — использовать пробирки с цитратом натрия или ЭДТА. Недопустимо использовать пробирки с гепариновым антикоагулянтom! (гепарин ингибирует ПЦР).

4) Для исследования москитов на зараженность лейшманиями поместить их после сбора механическими ловушками или на липкие листы бумаги в чистые пробирки с 96 %-м этиловым спиртом.

5) Стекла с мазками, пробирки с биоптатами, фильтровальную бумагу с кровью необходимо поместить в индивидуальный конверт, снабдить датой, а также сведениями о больном и иной необходимой информацией.

6) Образцы можно хранить при комнатной температуре (следует избегать прямых солнечных лучей) несколько суток. При необходимости более длительного хранения (2—3 недели) пробы необходимо поместить в холодильник с температурой 2—8 °С, в морозильной камере с температурой –20 °С пробы могут сохраняться до одного года.

Перевозка биологических образцов должна осуществляться в термосах или термоконтейнерах с соблюдением правил хранения образцов и правил транспортирования инфекционных материалов.

Приготовление необходимых растворов

1) Приготовление 1 М ТРИС — HCl (pH 7,5)

В мерной колбе на 100 мл растворить 12,11 г Трис (оксиметил) аминометана (молекулярный вес 121) в 80 мл дистиллированной воды, довести pH до 7,5 концентрированной соляной кислотой, затем довести объем раствора до метки деионизированной водой, перемешать, хранить при комнатной температуре не более года.

Использовать для приготовления буфера Трис-ЭДТА и солевого буфера для фенол-хлороформного выделения.

2) Приготовление 30 %-го раствора NaOH

Растворить 3 г натрия гидроокиси (молекулярный вес 40) в 7 мл дистиллированной воды. Раствор хранить при комнатной температуре в герметичном сосуде, блокирующем взаимодействие с CO₂.

Использовать в приготовлении 0,5 М ЭДТА (pH 8,0).

3) Приготовление 0,5 М ЭДТА (pH 8,0)

В мерной колбе на 100 мл растворить 18,62 г этилендиаминтетрауксусной кислоты (молекулярный вес 372,2) в 80 мл дистиллированной воды. Довести: 30 %-м раствором натрия гидроокиси pH раствора до 8,0; дистиллированной водой — объем раствора до метки, перемешать. Хранить при комнатной температуре до 1 года.

Приготовленный раствор фильтровать через мембраны Millipore 0,22 мкм.

Использовать в приготовлении буфера Трис-ЭДТА, 1х TAE буфера для электрофореза, лизирующего буфера для выделения фенол-хлороформным методом.

4) Приготовление 70 %-го раствора этилового спирта

Смешать 70 мл 96 %-го этилового спирта с 26 мл деионизированной воды. Срок хранения при температуре от 4 до 5 °С — не более 2 месяцев.

Раствор использовать для преципитации ДНК.

5) Приготовление 1х TBE буфера для электрофореза

В мерной колбе на 1 000 мл растворить 10,8 мг Трис (оксиметил) аминометана, 5,5 г борной кислоты и 0,92 г этилендиаминтетрауксусной кислоты, довести дистиллированной водой до метки, перемешать до полного растворения. Полученный 10х раствор перед употреблением развести до 1х для приготовления агарозного геля и до 0,5х для приготовления буфера для электрофореза.

Используют 0,5х буфер максимум для проведения трех электрофорезов.

6) Приготовление 1х TAE буфера для электрофореза

В мерную колбу вместимостью 1 000 мл внести 242 г Трис-основания, 57,1 мл ледяной уксусной кислоты, 10 мл 0,5 М ЭДТА, долить деионизированной водой до метки. Полученный 50х раствор перед употреблением развести в 50 раз.

Использовать 1х буфер для проведения электрофореза не более трех раз.

Примечание. При проведении электрофореза использовать один из перечисленных буферов.

7) *Приготовление раствора бромистого этидия — $C_{21}H_{20}N_3Br$ (10 мг/мл)*

Растворить 1 г бромистого этидия в 100 мл дистиллированной воды. Срок хранения в посуде темного стекла (обязательно при температуре от 4 до 5 °С) не более 12 месяцев.

Раствор необходим для приготовления агарозного геля.

Внимание! Проявлять особую осторожность! Сильный канцероген! Работать только в резиновых перчатках! Избегать попадания на кожу и слизистые!

При попадании тщательно промыть соответствующий участок водой!

8) *Приготовление солевого буфера*

Растворить 1,46 г натрия хлористого в 10 мл ЭДТА (0,5 М, рН 8,0), добавить 25 мл трис-НСІ (1 М, рН 7,4), довести объем до 500 мл дистиллированной водой. Стерилизовать автоклавированием. Хранить при 4 °С или комнатной температуре не более 6 месяцев.

Солевой буфер использовать для выделения ДНК фенол-хлороформным методом.

9) *Приготовление 3 М ацетата натрия (рН 5,2)*

Растворить 40,83 г ацетата натрия (с массовой долей 136,1) в 50—60 мл дистиллированной воды. Концентрированной уксусной кислотой довести рН до 5,2. Довести объем до 100 мл дистиллированной водой. Стерилизовать автоклавированием. Хранить при комнатной температуре не более 6 месяцев.

Использовать для выделения ДНК фенол-хлороформным методом.

10) *Приготовление буфера Трис-ЭДТА (рН 8,0)*

Смешать 2 мл 1 М Трис-НСІ (рН 8,0) и 400 мкл 0,5 М ЭДТА (рН 8,0), добавить 170 мл дистиллированной воды, проверить рН. Если необходимо, 1 н НСІ довести рН до 8,0. Довести объем до 200 мл. Стерилизовать автоклавированием. Хранить при комнатной температуре не более 6 месяцев.

Буфер Трис-ЭДТА использовать для выделения ДНК фенол-хлороформным методом.

4.2.1. Проведение полимеразной цепной реакции (ПЦР)

Выделение ДНК

Ниже приведены методы выделения ДНК:

1) Фенол-хлороформное выделение ДНК.

2) Выделение ДНК с помощью готовых к использованию коммерческих наборов реагентов.

Допускается применение любого из методов, указанных в настоящих МУК, по выбору исполнителя.

Для повышения точности анализа исследования должны выполняться не менее чем в двух повторях (исследовать от одного образца сразу две пробы).

Метод фенол-хлороформного выделения ДНК

1) Подписать пробирки.

2) Приготовить образец для выделения ДНК:

3) Костный мозг: смешать 1 : 1 с солевым буфером в стерильной микроцентрифужной пробирке.

4) Биоптат/материал тканей: измельчить ткань (по 10—20 мг) стерильным пестиком или скальпелем в стерильной микроцентрифужной пробирке, смешать с 1—2 мл солевого буфера, можно также добавить протеиназу К, концентрация которой должна составить 200 мг/мл.

5) Образцы свежей крови: 3—10 мл крови центрифугировать при 3 000 об./мин, аккуратно удалить супернатант. К осадку добавить равный объем солевого буфера.

6) Образцы на фильтровальной бумаге: мелко нарезать ножницами фильтровальную бумагу с каплей крови в стерильную микроцентрифужную пробирку. Добавить 250 мкл солевого буфера.

7) Соскоб: добавить 100 мкл солевого буфера на материал, который находится на предметном стекле. Перемешать и скарифицировать, используя наконечник пипетки, затем перенести суспензию с поверхности предметного стекла в стерильную

микроцентрифужную пробирку. Повторить процедуру, добавив 150 мкл лизирующего буфера. Общий объем лизирующего буфера должен составить 250 мкл.

8) **Москиты:** гомогенизировать москита (тело самки или его часть) стерильным пестиком в 1,5 мл микроцентрифужной пробирке, содержащей 250 мкл солевого буфера.

9) Добавить Тритон X-100, его конечная концентрация должна составить 1 %.

10) Добавить протеиназу К, из расчета ее финальной концентрации 100—200 мкг/мл. Инкубировать всю ночь при 60 °С.

11) Добавить смесь фенол-хлороформ-изоамиловый спирт (25 : 24 : 1, v/v) в равном объеме. Аккуратно встряхнуть в течение 2—3 мин, переворачивая пробирки. Не использовать аппарат «Вортекс».

12) Центрифугировать при 16 000 g (максимальная скорость) 10 мин и аккуратно перенести водную (верхнюю) фазу в чистые подписанные 1,5 мл пробирки, остатки утилизировать. Если органическая и водная фазы недостаточно хорошо отделились, следует повторить центрифугирование, увеличив время.

13) Повторить шаги 5 и 6.

14) К водной фазе добавить равный объем смеси хлороформ-изоамиловый спирт (24 : 1, v/v), мягко встряхнуть (не использовать аппарат «Вортекс»), центрифугировать 10 мин. Перенести вновь образовавшуюся водную фазу в чистые пробирки и оценить объем.

15) Добавить $1/10$ объема 3 М ацетата натрия (рН 5,2).

16) Преципитировать ДНК 2,0—2,5 объемами ледяного 96 %-го этанола. Аккуратно смешать, переворачивая пробирку (не использовать аппарат «Вортекс»). Инкубировать в морозильной камере — ночь или 1 ч при –70 °С.

17) Центрифугировать 30 мин при 16 000 g, аккуратно слить супернатант, не потревожив осадок ДНК, который может быть невидимым.

18) Отмыть осадок ДНК 250 мкл 70 %-го охлажденного этанола. Не встряхивать. Центрифугировать при 16 000 g 15 мин при температуре 4 °С. Аккуратно удалить супернатант.

19) Оставить пробирку открытой при комнатной температуре до полного высыхания. Также можно использовать вакуумную сушилку при 30 °С 10 мин.

20) Внести в каждую пробирку 100 мкл бидистиллированной воды или буфера Трис-ЭДТА. Оставить на 2 ч при комнатной температуре для полного растворения. Хранить при 4 °С — ночь, при –20 °С до использования.

21) Во избежание ингибирования ПЦР остатками фенольных соединений можно очистить выделенную ДНК, используя коммерческий набор подобно Nucleospin[®] Extract 2 в 1 от Macherey-Nagel-Germany или Qiagen PCR purification kit. Очистку производить согласно протоколу производителя. На выходе получится 30 мкл ДНК в буфере комплекса.

22) Приготовленный вышеизложенным способом раствор ДНК использовать для постановки ПЦР.

4.2.2. Выделение ДНК коммерческим набором*

1) Подписать пробирки.

2) Приготовить образец для выделения ДНК:

3) Мазок костного мозга, селезенки, лимфатического узла, язвенных поражений, капля крови на предметном стекле: добавить 300 мкл раствора, лизирующего клетки («Cell Lysis Solution»), на материал, который находится на предметном стекле. Перемешать и скарифицировать, используя наконечник пипетки, затем перенести суспензию с поверхности предметного стекла в стерильную микроцентрифужную пробирку. Мягко смешать, переворачивая пробирки, инкубировать смесь 10 мин при комнатной температуре.

* Приведен оптимизированный протокол выделения ДНК с помощью набора DNA Purification Kit (Promega, USA), включавшего Cell Lysis Solution, Nuclei Lysis Solution, RNase Solution, Protein Precipitation Solution, DNA Rehydration Solution, отличающийся от протокола производителя.

4) Образцы свежей крови: к 300 мкл крови, находящейся в пробирке, добавить 300 мкл раствора, лизирующего клетки («Cell Lysis Solution»). Мягко смешать, переворачивая пробирки, инкубировать смесь 10 мин при комнатной температуре.

5) Образцы на фильтровальной бумаге: мелко нарезать ножницами фильтровальную бумагу с каплей крови в стерильную микроцентрифужную пробирку. Добавить 300 мкл раствора, лизирующего клетки («Cell Lysis Solution»), мягко смешать, переворачивая пробирки, инкубировать смесь 10 мин при комнатной температуре.

6) Москиты: гомогенизировать москита (тело самки или его часть) стерильным пестиком в 1,5 мл микроцентрифужной пробирке, содержащей 300 мкл раствора, лизирующего клетки («Cell Lysis Solution»). Мягко смешать, переворачивая пробирки.

Центрифугировать при 13 000—16 000 g 2 мин при комнатной температуре.

Удалить как можно больше супернатанта, не потревожив осадок, некоторый супернатант может оставаться в пробирке. Повторить шаги 1—3.

Встряхните пробирки на аппарате «Вортекс» 10—15 с (частота колебаний 3 000/мин), ресуспендируя содержимое пробирок до осветления осадка.

Добавить 100 мкл раствора, лизирующего ядро («Nuclei Lysis Solution»), в пробирки, содержащие ресуспендированные клетки. Для разрушения лейкоцитов перемешать раствор пипеткой 5—6 раз. Раствор должен стать очень вязким.

7) Добавить 0,5 мкл раствора РНК-аз («RNase Solution») для лизата ядра и перемешать образец переворачиванием пробирки 2—5 раз. Инкубировать смесь при 37 °C 15 мин, а затем охладить до комнатной температуры.

8) Добавить 33 мкл раствора, преципитирующего белки («Protein Precipitation Solution»), к нуклеиновому лизату и интенсивно встряхнуть на аппарате «Вортекс» 10—20 с. Центрифугировать при 13 000—16 000 g 3 мин при комнатной температуре.

9) Перенести супернатант в чистые 1,5 мл микроцентрифужные пробирки, содержащие 100 мкл изопропанола комнатной температуры.

10) Перемешать раствор, аккуратно встряхивая, до появления белых нитеобразных структур ДНК (иногда они могут быть не видны). Центрифугировать при 13 000—16 000 g 2 мин при комнатной температуре.

11) Удалить супернатант и добавить к ДНК 100 мкл 70 %-го этанола комнатной температуры. Мягко встряхнуть пробирку несколько раз, отмывая осадок ДНК и стенки микроцентрифужной пробирки. Центрифугировать при 13 000—16 000 g 10 мин при комнатной температуре.

12) Осторожно удалить этанол, не задев ДНК. Перевернуть пробирку на чистую фильтровальную бумагу и высушить на воздухе осадок ДНК (ориентировочно 10—15 мин).

13) В пробирку добавить 20 мкл раствора, регидратирующего ДНК («DNK Rehydration Solution»). Инкубировать при 65 °C 1 ч, слегка постукивая по пробирке. Также можно регидратировать ДНК, инкубируя раствор всю ночь при комнатной температуре или при 4 °C. ДНК можно использовать сразу или хранить при 2—8 °C. Не более 5 суток.

14) Приготовленный вышеизложенным способом раствор ДНК использовать для постановки ПЦР.

Амплификация

Для амплификации фрагмента длиной 300—350 п.н. спейсера ITS1 (internal transcribed spacer) между генами 18S рРНК и 5,8S рРНК использовать следующие олигонуклеотиды (праймеры):

- LITSR: 5' — CTG GAT CAT TTT CCG ATG — 3';
- L5,8S: 5' — TGA TAC CAC TTA TCG CAC TT — 3'.

Концентрацию праймеров для постановки ПЦР следует привести к 10 пкмоль/мкл. Исходные расчетные данные обычно приведены в паспорте на синтетические олигонуклеотиды. В том случае, если известна только оптическая плотность, концентрацию рассчитать по формуле:

$C \text{ (пмоль/мл)} = C(\text{оп. ед.}) / (a \times 0,01)$, где
a — количество пар оснований.

Реакционная смесь для проведения полимеразной цепной реакции представлена в табл. 3.

Примечание. Также можно добавить 2,7 % ДМСО от финального объема реакционной смеси. В этом случае в равном объеме уменьшить количество вносимой деионизированной воды.

Реакционная смесь для ПЦР

Таблица 3

| № п/п | Реактивы | Объем реакционной смеси, мкл | |
|-------|--|------------------------------|------|
| | | 50 | 30 |
| 1 | Деионизированная вода | 31,8 | 17,5 |
| 2 | Буфер для полимеразной цепной реакции с $MgCl_2$ (10×) | 5,0 | 3,0 |
| 3 | Смесь дезоксинуклеозидтрифосфатов (2,5 мМ) | 4,0 | 2,4 |
| 4 | Праймер 1 (LITSR) | 2,5 | 1,5 |
| 5 | Праймер 2 (L5,8S) | 2,5 | 1,5 |
| 6 | Taq-полимераза (5Ед/мкл) | 0,2 | 0,1 |

1) Для приготовления общей реакционной смеси реактивы в пробирку типа Эппендорф вносить на холоде (для этой цели целесообразно использовать настольный кулер для пробирок).

2) Реакционную смесь приготовить на необходимое количество проб, но не менее чем на 5 (оптимальный рабочий раствор для биологических образцов).

3) В пробирки для проведения ПЦР разлить из общей реакционной смеси по 46 мкл (или по 26 мкл в зависимости от выбора исполнителя).

4) В каждую пробирку для проведения ПЦР с реакционной смесью добавить 4 мкл раствора ДНК. Содержимое пробирки перемешать, центрифугировать для того, чтобы сбросить капли на дно пробирки (не более 30 с при 3 000 об./мин).

5) При использовании амплификатора, не имеющего нагреваемую крышку, в каждую пробирку добавить каплю минерального масла (17—20 мкл).

6) На каждую партию (10—20 образцов) обязательно приготовить следующие пробы:

- отрицательный контроль — дистиллированная вода, для проверки качества амплификации;
- положительный контроль — использовать ДНК лейшмании, отличную от ожидаемой в анализе (если исследуются человеческие образцы, следует использовать ДНК не паразитирующих на человеке лейшманий, например *L. turanica*);
- контроль ингибирования — 2 мкл ДНК, использованной в положительном контроле и 2 мкл ДНК исследуемого образца. Сравнение интенсивности полос позитивного контроля и контроля ингибирования укажет на ингибирование ПЦР или его отсутствие.

Исследуемые образцы

Условия амплификации представлены в табл. 4.

Таблица 4

Условия амплификации

| Стадия | Температура, °С | Время | Число циклов |
|-----------------------|-----------------|-------|--------------|
| Начальная денатурация | 95 | 2 мин | 1 |
| Денатурация | 95 | 20 с | 40 |
| Отжиг праймеров | 53 | 30 с | |
| Удлинение | 72 | 1 мин | |
| Достройка | 72 | 6 мин | 1 |
| Хранение | 6 | | 1 |

После проведения амплификации пробы готова для проведения электрофореза в агарозном геле.

Проведение электрофореза в агарозном геле

Приготовление агарозного геля

- 1) Для приготовления 2 %-й агарозы необходимо к 1 г агарозы добавить 50 мл 1× буфера TBE (или 1× буфера TAE) и тщательно перемешать (можно использовать магнитную мешалку).
- 2) Полученный раствор поместить в микроволновую печь на 2—5 мин (в зависимости от мощности печи), следить за интенсивностью кипения суспензии или прокипятить на водяной бане 15 мин до полного растворения агарозы.
- 3) Расплавленную агарозу охладить до 56 °С и добавить 5 мкл бромистого этидия (концентрация 10 мг/мл), тщательно перемешать.
- 4) Расплавленную агарозу с бромистым этидием разлить в подготовленную камеру (с вложенной гребенкой). Толщина геля 0,5—0,7 см.
- 5) Через 30—40 мин удалить гребенку.
- 6) Готовый гель использовать сразу.

Проведение электрофореза

- 1) Поместить гель в камеру для электрофореза, заполненную буфером 0,5× TBE (или 1× буфера TAE). Толщина слоя буфера над поверхностью геля примерно 2—3 мм.
- 2) Смешать в отдельной пробирке 2 мкл раствора для нанесения и 10 мкл амплификата. Внести смесь в лунки геля под буфер. (Можно использовать соотношение *раствор для внесения : реакционная смесь* — 2 : 8). В одну из лунок (чаще в крайнюю) внести маркер молекулярной массы (можно 100—1 000 Вр).
- 3) В режиме постоянного напряжения 100 V электрофорез длится примерно 60—70 мин.
- 4) Гель поместить на фильтр трансиллюминатора и просмотреть в проходящем ультрафиолетовом свете.
- 5) Если приходится работать с открытым источником УФ-излучений, для защиты глаз от вредного воздействия ультрафиолетового излучения использовать специальные защитные очки!
- 6) При оценке результата ПЦР ожидаемый размер продукта (относительно маркера) — 300—350 п.н.:
 - *L. infantum* — 320 п.н.;
 - *L. donovani* — 320 п.н.;
 - *L. tropica* — 320 п.н.;
 - *L. major* — 340 п.н.;
 - *L. turanica* — 350 п.н.

Документировать результат электрофореза — либо на фото пленку «Микрат Изопан» (изопанхроматическая фото пленка чувствительностью 3 ед. ГОСТ, фотографическая ширина — 10, разрешение — 300 линий/мм), либо при помощи гелъдокументирующей системы.

Фотокопия геля должна быть приложена к отчету по идентификации (при цифровой съемке — распечатывается на принтере с разрешением не менее 300 dpi).

Рестрикционный анализ

Для видовой идентификации образцов лейшманий используют различные методы. Одним из рациональных является рестрикционный анализ. Он особенно удобен для эндемичных по лейшманиозу стран, когда возможен завоз любого вида лейшманий, а так же стран, где циркулирует не один вид лейшманий. Рестрикционный анализ амплифицируемой ITS1 области позволяет идентифицировать даже неизвестный изолят на уровне вида.

Идентификация вида лейшманий необходима для правильной диагностики и прогнозов болезни, а так же принятия правильного решения относительно лечения и мер контроля.

Рестрикция

Рестрикционный анализ необходимо провести с исследуемыми образцами, показавшими положительный результат. Также необходимо поставить положительный и отрицательный контроли рестрикции.

Для рестрикции использовать энзим *Hae* III, относящийся к классу рестрикционных эндонуклеаз типа II:

- 5' – GG[^]CC- 3';
- 3' – CC[^]GG- 5'.

Реакционная смесь для проведения рестрикционного анализа в зависимости от интенсивности ПЦР-продукта (как наблюдали на геле) приведена в табл. 5.

Таблица 5

Реакционная смесь для рестрикции

| № п/п | Реактивы | Объем ITS1-продукта, мкл | | |
|-------|---|--------------------------|------|------|
| | | 10 | 15 | 20 |
| 1 | 10× буфер рестиктазы | 1,5 | 2,0 | 2,5 |
| 2 | Деионизированная вода | 2,5 | 2,0 | 1,5 |
| 3 | Рестрикционный энзим (10 Ед/мкл) <i>HAЕ</i> III | 1,0 | 1,0 | 1,0 |
| 4 | Общий объем | 15,0 | 20,0 | 25,0 |

Примечание. Общую реакционную смесь готовить из расчета на одну больше необходимого количества проб, т. е. если 5 образцов, приготовьте из расчета на 6, так уменьшатся ошибки пипетки.

1) Для приготовления общей реакционной смеси реактивы в стерильную 0,5 мл микроцентрифужную пробирку вносить на холоде (целесообразно использовать настольный кулер для пробирок).

2) Аккуратно встряхните реакционную смесь и центрифугируйте ее несколько секунд для того, чтобы все капли со стенок опустились.

3) Внесите буфер и воду в пробирку первыми. Если сначала внести энзим, а затем буфер может начаться необратимая денатурация. Не используйте энзима более 10 % от финального объема реакционной смеси. Рестриктазу хранить в «ледяном» штативе!

4) Подпишите стерильные 0,5 мл микроцентрифужные пробирки и разлейте по 5 мкл из общей реакционной смеси в каждую пробирку. Добавьте адекватную порцию ITS1 ПЦР-продукта и перемешайте. Центрифугируйте смесь короткое время, чтобы осадить все капли.

5) Инкубируйте при 37 °С в течение 2 ч на водяной бане или термостате.

6) Приготовьте агарозный гель.

Проведение электрофореза

1) После инкубации смешать не более 20 мкл рестрикционного продукта с 3 мкл раствора для нанесения на гель. (Можно добавить раствор в пробирку). Внести смесь в лунки геля. В 2 лунки (чаще в крайние) внести маркеры молекулярной массы (можно 10—100 Вр и 100—1 000 Вр).

2) Поместить гель в камеру для электрофореза, заполненную буфером 1× ТБЕ. Толщина слоя буфера над поверхностью геля примерно 2—3 мм.

3) В режиме постоянного напряжения 100 V электрофорез длится примерно 110—130 мин.

4) Гель (без формы) поместить на фильтр трансиллюминатора и просмотреть в проходящем ультрафиолетовом свете.

5) Документировать результат электрофореза — либо на фотопленку «Микрат Изопан» (изопанхроматическая фотопленка чувствительностью 3 ед. ГОСТ, фотографическая ширина — 10, разрешение — 300 линий/мм), либо при помощи геледокументирующей системы. Фотокопия геля должна быть приложена к отчету по

идентификации (при цифровой съемке — распечатывается на принтере с разрешением не менее 300 dpi).

Примечание. Клинические образцы и продукты реакций рекомендуется хранить в течение 1 месяца (для повторного анализа в случае возникновения спорных случаев диагностики).

Ожидаемые размеры фрагментов рестрикции представлены в табл. 6.

Таблица 6

Размеры фрагментов рестрикции

| Рестрикционный энзим | Виды лейшманий | | | | | | | | | | | |
|-------------------------|--------------------|--------------------|-------------------|----------------------|-------------------|-----------------|--------------------|--------------------|-----------------------|------------------------|----------------------|------------------------|
| | <i>L. donovani</i> | <i>L. infantum</i> | <i>L. chagasi</i> | <i>L. aethiopica</i> | <i>L. tropica</i> | <i>L. major</i> | <i>L. turanica</i> | <i>L. mexicana</i> | <i>L. amazonensis</i> | <i>L. braziliensis</i> | <i>L. guyanensis</i> | <i>L. panamanensis</i> |
| HaeIII | 164 | 184 | 184 | 200 | 185 | | 203 | 186 | | | | |
| | | | | 57 | 57 | 203 | 57 | | 186 | 156 | 156 | 156 |
| | 75 | 72 | 72 | 54 | 53 | 132 | 53 | 88 | | | | |
| | 54 | 55 | 55 | 23 | 24 | | 24 | 59 | 142 | 143 | 137 | 139 |

На рис. 14 представлен пример результата электрофоретического разделения

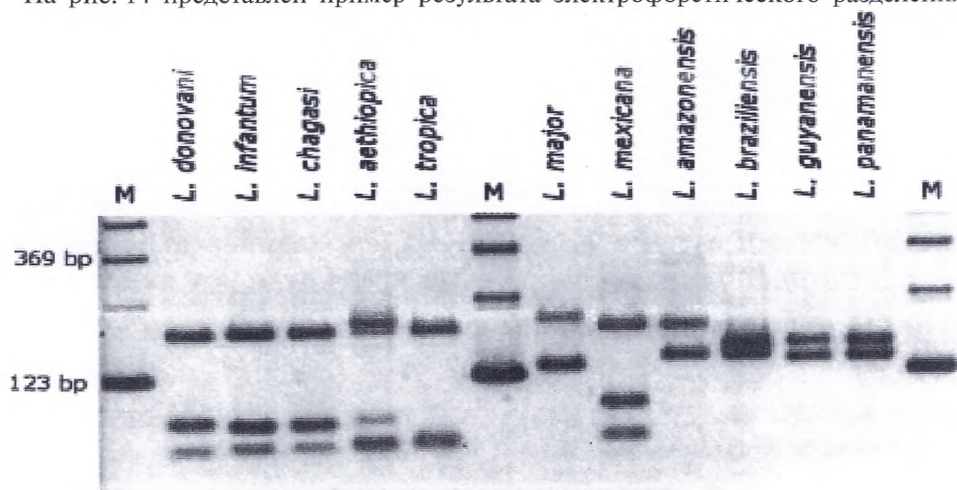





Рис. 14. Диагностические фрагменты рестрикции ITS1-продуктов разных видов лейшманий Старого и Нового Света


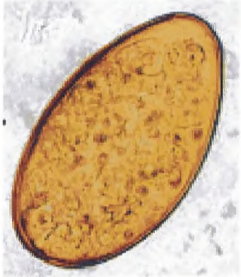

**Информативность
микроскопических методов исследований**




| Материал для исследования | Метод исследования | Применяется для диагностики заболеваний |
|---|---|---|
| 1 | 2 | 3 |
| Кал | толстый мазок по Като и Миура | описторхоз, клонорхоз, фасциолез, дикроце- лиоз, метагонимоз, нанофитоз, дифиллобо- триоз, гименолепидоз, аскаридоз, трихоцефа- лез, анкилостомидозы, дипилидиоз |
| | седиментации | описторхоз, клонорхоз, фасциолез, дикро- целиоз, метагонимоз, нанофитоз, дифилло- ботриоз, гименолепидоз, аскаридоз, трихо- цефалез, анкилостомидозы, стронгилоидоз, трихостронгилез, некатороз, шистосомоз, кишечные протозоозы (лямблиоз, криптоспо- ридиоз, изоспороз) |
| | флотации | аскаридоз, трихоцефалез, анкилостомидозы, трихостронгилидозы, гименолепидоз, дифил- лоботриоз, тениидозы |
| | Бермана и его модификации | стронгилоидоз, трихостронгилидоз, анкило- стомидоз, балантидиаз |
| | нативный мазок с физиологическим раствором и раство- ром Люголя | лямблиоз, балантидиаз, амебиаз, инфекции вызванные диентамебой, бластоцистоз |
| | окрашенный мазок по Цилю— Нильсену, Романов- скому | криптоспоридиоз |
| Перианальный отпечаток | по Грэхэму и Рабиновичу | тениаринхоз, тениоз, энтеробиоз |
| Дуоденальное содержимое | нативный мазок, центрифугирование | описторхоз, клонорхоз, фасциолез, дикроце- лиоз, стронгилоидоз, трихостронгилез, анки- лостомидоз, некатороз, лямблиоз, изоспороз, криптоспоридиоз |
| Моча | концентрации, фильтрации | шистосомоз, диоктофимоз |
| Мокрота, лаважная жидкость | нативный мазок, центрифугирование | парагонимоз, легочный капилляриоз (томинк- соз) |
| | микроскопия окра- шенных мазков по Цилю—Ниль- сену, др. | криптоспоридиоз |
| Послеоперацион- ный материал, биоптат, пунктаты | нативный и окра- шенный мазок, компрессионный, фрагментарный, гистологический | личиночные стадии: цистный и альвеолярный эхинококкозы, трихинеллез, цистицеркоз, филяриетозы, амебиаз, балантидиаз |
| Спинно-мозговая жидкость, костный мозг | окрашенный мазок | трипаносомозы, висцеральный лейшманиоз |

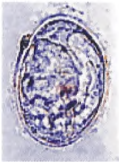

| 1 | 2 | 3 |
|--|--|-------------------|
| Биоптат поперечно-полосатой мускулатуры | трихинеллоскопия | трихинеллез |
| Кровь | толстый мазок, гемолизированная венозная кровь | филяриатозы |
| Биоптат инфильтрата кожи | окрашенный мазок | лейшманиоз кожный |
| Кровь, спинно-мозговая жидкость, пунктат лимфатического узла | нативный мазок, толстая капля | трипаносомозы |



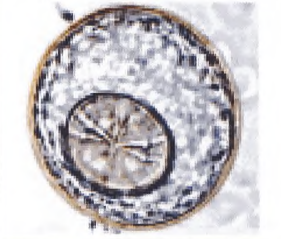
Морфологическое строение яиц гельминтов




| Яйца гельминтов | Размер (мкм) | Форма яйца | Строение оболочки, цвет | Внутреннее содержимое | Материал |
|---|---------------------|---|--|--|---|
| 1 | 2 | 3 | 4 | 5 | 6 |
| <i>Яйца трематод</i> | | | | | |
| <i>Opisthorchis felineus</i>  | 27—35 × 12—19 | <ul style="list-style-type: none"> • семечковидная сильно варьирующая • асимметричная • разница в радиусах полюсов мала | <ul style="list-style-type: none"> • гладкая, тонкая, двухконтурная • на одном полюсе имеется невысокая крышечка с границей в виде тонкой ровной линии • оболочка перед крышечкой образует небольшой валик (виден с боков в виде незначительных выступов — «плечиков», иногда практически неразличимых) • на противоположном полюсе — хорошо заметный бугорок • цвет — желтоватый | • личинка-мирацидий | <ul style="list-style-type: none"> • кал • дуоденальное содержимое |
| <i>Clonorchis sinensis</i>  | 27—35 × 12—20 | <ul style="list-style-type: none"> • грушевидная • слегка асимметричная • разница в радиусах полюсов значительная | <ul style="list-style-type: none"> • шершавая (морщинистая), двухконтурная • крышечка высокая, нижняя граница которой в виде грубой извилистой линии • «плечики» выражены хорошо • бугорок на полюсе, противоположном крышечке, плохо различимый • цвет — желтоватый | • личинка-мирацидий | <ul style="list-style-type: none"> • кал • дуоденальное содержимое |
| <i>Dicrocoelium lanceatum</i>  | 35—45 × 22—30 | <ul style="list-style-type: none"> • овально-асимметричная, одна сторона уплощена, другая — выпуклая • один из полюсов более округлый | <ul style="list-style-type: none"> • толстая, гладкая • крышечка на более широком конце, у зрелого яйца трудноразличима • зрелое яйцо темно-коричневого цвета • незрелое яйцо светло-желтое | <ul style="list-style-type: none"> • личинка-мирацидий • с двумя заметными желези-стыми клетками | <ul style="list-style-type: none"> • кал • дуоденальное содержимое • яйца могут быть транзитными |

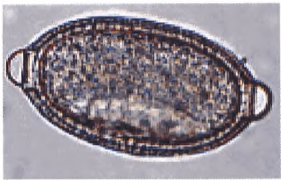
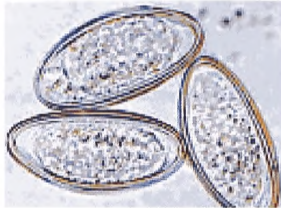

| 1 | 2 | 3 | 4 | 5 | 6 |
|---|--------------------------------|--|---|---|---|
| <p><i>Metagonimus yokogawai</i></p>  | <p>26—28 × 15—17</p> | <ul style="list-style-type: none"> • лимоноподобная • симметричная | <ul style="list-style-type: none"> • гладкая, тонкая, двухконтурная • на одном полюсе — уплощенная слабо-различимая крышечка, с границей в виде тонкой ровной линии • на противоположном полюсе — оболочка утолщена с хорошо заметным бугорком • цвет — коричнево-желтый | <ul style="list-style-type: none"> • личинка — мирацидий | <ul style="list-style-type: none"> • кал • помимо яиц в кале возможно обнаружение взрослых гельминтов |
| <p><i>Fasciola hepatica</i></p>  | <p>130—150 × 63—90</p> | <ul style="list-style-type: none"> • правильно-овальная, немного удлинённая | <ul style="list-style-type: none"> • тонкая, двухконтурная • на одном полюсе — трудно различимая крышечка, незаметно переходящая в оболочку, на другом полюсе — бугорок золотисто-желтого или желто-коричневого цвета | <ul style="list-style-type: none"> • вся полость скорлупы заполнена желточными клетками, в толще которых находится зародыш | <ul style="list-style-type: none"> • кал • дуоденальное содержимое • яйца могут быть транзитными |
| <p><i>Paragonimus westermani</i></p>  | <p>68—120 × 39—67</p> | <ul style="list-style-type: none"> • овальная, часто асимметричная | <ul style="list-style-type: none"> • толстая, гладкая • на более широком полюсе расположена хорошо заметная крышечка, вдвинута несколько глубже окружающих ее стенок яйца, образующих вокруг нее валик • на противоположном полюсе — утолщение оболочки • цвет — коричневатого-желтый | <ul style="list-style-type: none"> • зародышевая клетка, окруженная крупными желточными клетками | <ul style="list-style-type: none"> • мокрота • кал |

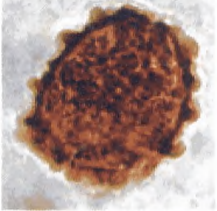

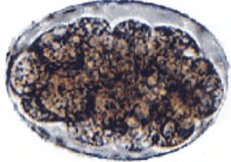

| 1 | 2 | 3 | 4 | 5 | 6 |
|---|--------------------------------|--|--|---|---|
| <p><i>Nanophyetes salmincola, schikhobalowi</i></p>  | <p>62—72 × 43—48</p> | <ul style="list-style-type: none"> • овальная, несколько вытянутая | <ul style="list-style-type: none"> • слегка шероховатая • на одном полюсе — хорошо заметная крышечка, на другом — широкий бугорок (5—10 мкм) • светло-коричневого цвета | <ul style="list-style-type: none"> • зародышевая клетка, окруженная крупными желточными клетками | <ul style="list-style-type: none"> • кал |
| <p><i>Schistosoma haematobium</i></p>  | <p>100—170 × 50—90</p> | <ul style="list-style-type: none"> • овальная • веретенообразная | <ul style="list-style-type: none"> • очень тонкая, гладкая • без крышечки • на одном полюсе — терминально расположенный шип | <ul style="list-style-type: none"> • опушенная ресничками личинка — мирацидий | <ul style="list-style-type: none"> • моча • биоптаты |
| <p><i>Schistosoma mansoni</i></p>  | <p>114—180 × 45—75</p> | <ul style="list-style-type: none"> • овально-удлиненная • веретенообразная | <ul style="list-style-type: none"> • тонкая, прозрачная, гладкая • без крышечки • на боковой поверхности — шип | <ul style="list-style-type: none"> • опушенная ресничками личинка — мирацидий | <ul style="list-style-type: none"> • кал • ректальная слизь • биоптаты |

| 1 | 2 | 3 | 4 | 5 | 6 |
|--|--------------------------------|---|---|--|---|
| <p><i>Schistosoma japonicum</i></p>  | <p>70—100 × 50—65</p> | <ul style="list-style-type: none"> • широкоовальная, почти округлая | <ul style="list-style-type: none"> • тонкая, прозрачная, часто рыхлая • без крышечки • на боковой поверхности ближе к одному из полюсов — заострение в виде маленького (рудиментарного), загнутого к полюсу шипа | <ul style="list-style-type: none"> • опушенная ресничками личинка — мирацидий | <ul style="list-style-type: none"> • кал |
| <p><i>Schistosoma intercalatum</i></p>  | <p>140—220 × 60—80</p> | <ul style="list-style-type: none"> • ромбовидная, с расширением посередине яйца и сужением к полюсам • веретенообразная | <ul style="list-style-type: none"> • тонкая, прозрачная, гладкая • без крышечки • на одном из полюсов — шип, расположенный терминально | <ul style="list-style-type: none"> • опушенная ресничками личинка — мирацидий | <ul style="list-style-type: none"> • кал |



| 1 | 2 | 3 | 4 | 5 | 6 |
|---|------------------------------|---|--|--|---|
| Яйца цестод | | | | | |
| <p><i>Diphyllobothrium latum</i>, <i>D. dendriticum</i>, <i>D. luxi</i></p>  | <p>55—75 × 38—54</p> | <ul style="list-style-type: none"> • овальная • бочонковидная | <ul style="list-style-type: none"> • гладкая, прозрачная, тонкая • на одном полюсе широкая крышечка (часто трудноразличимая), на другом небольшая шишечка (5—10 мкм) слегка сдвинута от центра • серого цвета | <ul style="list-style-type: none"> • мелкие зародышевые клетки, собранные вокруг большой центральной клетки | <ul style="list-style-type: none"> • кал |
| <p><i>Hymenolepis nana</i></p>  | <p>40 × 50</p> | <ul style="list-style-type: none"> • эллипсовидная (овальная) | <ul style="list-style-type: none"> • две наружные оболочки прозрачные, гладкие • наружная плотная, слоистая • внутренняя тонкая • третья и четвертая образуют оболочку онкосферы • пятая эмбриональная оболочка покрывает непосредственно онкосферу • между оболочками лежит толстый прозрачный слой межзачаточного мелкозернистого вещества | <ul style="list-style-type: none"> • зародыш — развитая шестикрючная онкосфера с утолщениями на полюсах и идущими от них к оболочке филаментами | <ul style="list-style-type: none"> • кал |
| <p><i>Hymenolepis diminuta</i></p>  | <p>60—80 × 72—86</p> | <ul style="list-style-type: none"> • почти сферическая или овальная | <ul style="list-style-type: none"> • толстая двухконтурная с едва заметной поперечной исчерченностью • между оболочками межзачаточное вещество (филаменты отсутствуют) • коричневого цвета | <ul style="list-style-type: none"> • зародыш — онкосфера с шестью крючьями занимает 1/3 пространства яйца | <ul style="list-style-type: none"> • кал |

| 1 | 2 | 3 | 4 | 5 | 6 |
|---|--|--|--|--|---|
| <p><i>Taenia solium</i> <i>Taeniarhynchus saginatus</i> (онкосферы)</p>  | <p>28—44 × 28—38</p> | <ul style="list-style-type: none"> • сферическая или почти сферическая | <ul style="list-style-type: none"> • 3-слойная: наружный и внутренний слои — тонкие и средний — толстый; радиально исчерченный | <ul style="list-style-type: none"> • зародыш — онкосфера с шестью крючьями | <ul style="list-style-type: none"> • перианальный соскоб • кал (реже) |
| <p><i>Dipylidium caninum</i></p>  | <p>яйцо 35 × 40</p> <p>капсула 200 × 130</p> | <ul style="list-style-type: none"> • яйца по 8—15 штук заключены в овальные капсулы | <ul style="list-style-type: none"> • две наружные оболочки прозрачные, гладкие • наружная — плотная, слоистая • внутренняя тонкая • третья и четвертая образуют оболочку онкосферы • пятая эмбриональная оболочка покрывает непосредственно онкосферу • между оболочками лежит толстый прозрачный слой межуточного мелкозернистого вещества (без филаментов) | <ul style="list-style-type: none"> • зародыш — онкосфера с шестью крючьями, без утолщений на полюсах и филаментов | <ul style="list-style-type: none"> • кал |
| Яйца нематод | | | | | |
| <p><i>Trichocephalus trichiurus</i></p>  | <p>50—65 × 22—30</p> | <ul style="list-style-type: none"> • лимonoобразная | <ul style="list-style-type: none"> • толстая, многослойная • на полюсах круглые отверстия в оболочке, закрытые бесцветными пробковидными образованиями • темно-коричневого цвета | <ul style="list-style-type: none"> • мелкозернистое содержимое | <ul style="list-style-type: none"> • кал |



| 1 | 2 | 3 | 4 | 5 | 6 |
|---|------------------------------|--|---|---|--|
| <p><i>Capillaria (Thominx) aerophilus</i></p>  | <p>62—77 × 33—37</p> | <ul style="list-style-type: none"> • бочкообразная, слегка асимметричная | <ul style="list-style-type: none"> • оболочка толстая, покрыта сложным узорчатым рисунком из множества тонких извитых выпуклых ребрышек • на полюсах круглые отверстия в оболочке, закрытые бесцветными пробковидными образованиями | <ul style="list-style-type: none"> • мелкозернистое содержимое | <ul style="list-style-type: none"> • мокрота • кал (редко) |
| <p><i>Enterobius vermicularis</i></p>  | <p>50—65 × 20—30</p> | <ul style="list-style-type: none"> • овальная ассиметричная, одна сторона выпуклая, другая уплощена | <ul style="list-style-type: none"> • гладкая, тонкая многослойная | <ul style="list-style-type: none"> • зародыш на разных стадиях развития, вплоть до личинки | <ul style="list-style-type: none"> • на перианальных складках • кал и моча (очень редко) |
| <p><i>Ascaris lumbricoides</i> Оплодотворенное</p>  | <p>50—70 × 40—50</p> | <ul style="list-style-type: none"> • овальная | <ul style="list-style-type: none"> • толстая многослойная • наружная белковая крупнобугристая • иногда яйца лишены белковой оболочки, тогда наружная оболочка тонкая, гладкая | <ul style="list-style-type: none"> • шаровидный бластомер | <ul style="list-style-type: none"> • кал |





| 1 | 2 | 3 | 4 | 5 | 6 |
|--|----------------------|--|---|---|--|
| <i>Ascaris lumbricoide</i> <i>Неоплодотворенное</i>  | 50—100 × 40—50 | <ul style="list-style-type: none"> • разнообразная, но чаще эллипсовидная | <ul style="list-style-type: none"> • наружная белковая тонкая, мелкобугристая, с отдельными большими и резко выступающими буграми • иногда яйца лишены белковой оболочки, тогда наружная оболочка тонкая, гладкая | <ul style="list-style-type: none"> • желточные клетки — крупные круглые гранулы | <ul style="list-style-type: none"> • кал |
| <i>Trichostrongylidae spp.</i>  | 70—80 × 40—43 | <ul style="list-style-type: none"> • овально-асимметричная, один полюс более острый | <ul style="list-style-type: none"> • очень тонкая, гладкая | <ul style="list-style-type: none"> • 8—30 бластомеров (круглые гранулы); из них быстро развивается зародыш | <ul style="list-style-type: none"> • кал • дуоденальное содержимое |
| <i>Ancylostoma duodenale</i> , <i>Necator americanus</i>  | 56—60 × 34—40 | <ul style="list-style-type: none"> • овальная с тупо закругленными полюсами | <ul style="list-style-type: none"> • очень тонкая | <ul style="list-style-type: none"> • 4—16 бластомеров; далее идет дробление зародышей вплоть до формирования рабдитовидной личинки | <ul style="list-style-type: none"> • кал • дуоденальное содержимое |
| <i>Diocotophya renale</i>  | 77—83 × 45—47 | <ul style="list-style-type: none"> • овальная | <ul style="list-style-type: none"> • 3-слойная: наружный — толстый с характерными вдавлениями в виде кармашков полулунной формы, средний — тонкая пленка, внутренний — желточная мембрана • на полюсах крышечки | <ul style="list-style-type: none"> • 1—2 бластомера | <ul style="list-style-type: none"> • моча |



Взрослые особи возбудителей нематодозов

| <i>Ascaris lumbricoides</i> (самка, самец) | Половозрелые <i>E. vermicularis</i> |
|---|--|
|  |  |

Морфологическое строение зрелых члеников цестод




| Зрелые членики цестод | Форма и размер членика | Содержимое членика; строение матки |
|---|---|--|
| 1 | 2 | 3 |
| <p><i>Hymenolepis nana</i></p>  <p>Стробила с головным концом</p> | <ul style="list-style-type: none"> • ширина превышает длину • ширина 0,07—0,09 см • длина всей стробилы 1,5—3,0 см | <ul style="list-style-type: none"> • каждый членик (проглоттида) содержит по 3 семенника и двулопастной яичник |
| <p><i>Dipylidium caninum</i></p>  <p>Стробила с головным концом</p> | <ul style="list-style-type: none"> • членик имеет форму семечка дыни (огурца) • длина превышает ширину • ширина 2—3 мм • длина 6—7 мм • длина всей стробилы 15—20 см | <ul style="list-style-type: none"> • членик (проглоттида) заполнен капсулами с яйцами • каждая капсула содержит 8—20 яиц • по бокам проглоттиды 2 половых отверстия |


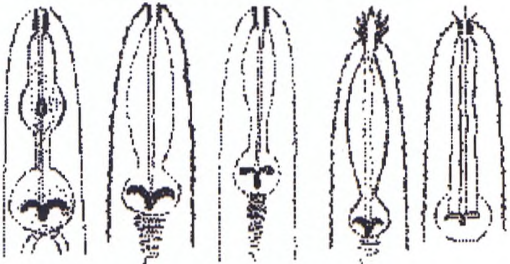
| 1 | 2 | 3 |
|--|--|---|
| <p data-bbox="469 294 733 324"><i>Hymenolepis diminuta</i></p> <div data-bbox="222 440 480 656">  </div> <div data-bbox="495 386 989 702">  </div> <p data-bbox="412 736 792 766">Стробила с головным концом</p> | <ul data-bbox="1022 301 1443 386" style="list-style-type: none"> • ширина превышает длину • ширина до 4 мм • длина всей стробилы 10—60 см | <ul data-bbox="1487 301 1948 471" style="list-style-type: none"> • в каждом членике 3 овальных семенника • между семенниками расположена матка • с одной стороны каждой проглоттиды имеется отверстие клоаки |
| <p data-bbox="454 808 755 839"><i>Taeniarrhynchus saginatus</i></p> <div data-bbox="432 894 552 1225">  </div> <div data-bbox="598 876 832 1241">  </div> | <ul data-bbox="1022 808 1421 948" style="list-style-type: none"> • почти прямоугольной формы • длина превышает ширину • длина 20—30 мм • ширина 7—12 мм • длина всей стробилы 6—7 м | <ul data-bbox="1487 808 1948 1064" style="list-style-type: none"> • весь членик заполнен маткой • матка «древовидная» • от центрального, идущего вдоль членика, ствола отходит 18—32 боковых ответвления с каждой стороны • матка не имеет выводного отверстия и заполнена яйцами с внутренним зародышем — онкосферой |

| 1 | 2 | 3 |
|---|---|---|
| <p><i>Taenia solium</i></p>  | <ul style="list-style-type: none"> • почти прямоугольной формы • длина превышает ширину • длина 12—14 мм • ширина 6—8 мм • длина всей стробилы 2 м и более | <ul style="list-style-type: none"> • весь членик заполнен маткой • матка «древовидная» • от центрального, идущего вдоль членика, ствола отходит 7—12 боковых ответвлений с каждой стороны • матка не имеет выводного отверстия и заполнена яйцами с внутренним зародышем — онкосферой |
| <p><i>Diphyllobothrium latum</i></p>  | <ul style="list-style-type: none"> • почти прямоугольной формы • ширина превышает длину (короткие и широкие) • длина всей стробилы 10—14 м | <ul style="list-style-type: none"> • матка расположена в центре членика в виде клубка извилистой формы или «розетки» • матка имеет выводное отверстие и заполнена яйцами |

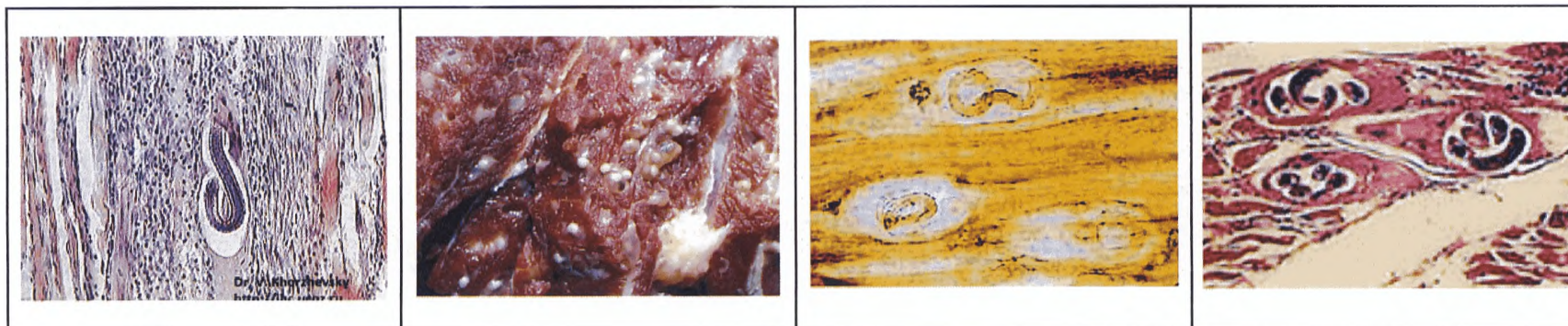
| 1 | 2 | 3 |
|---|--|---|
|  | <p>Морфологические особенности <i>T. saginatus</i> (1) и <i>T. solium</i> (2) по Сергиеву, Лобзину, Козлову:</p> <p>А – сколексы Б – гермафродитные членики В – зрелые членики</p> | |

Морфологическое строение личинок нематод


| Личинки нематод | Размер | Форма и строение | Материал в котором обнаруживаются |
|---|--------------|---|--|
| 1 | 2 | 3 | 4 |
| <p><i>Strongyloides stercoralis</i> Рабдитовидная личинка</p>  | 220 × 16 мкм | <ul style="list-style-type: none"> • пищевод имеет двойное расширение и его длина до 30 % длины тела • задний конец конически заострен • четко выражен половой зачаток | <ul style="list-style-type: none"> • дуоденальное содержимое • кал • моча (редко) |
| <p><i>Strongyloides stercoralis</i> Филяриевидная личинка</p>  | 600 × 17 мкм | <ul style="list-style-type: none"> • пищевод имеет форму цилиндра, его длина до 40 % длины тела • задний конец слегка расщеплен | <ul style="list-style-type: none"> • кал • почва |
| <p><i>Ancylostoma duodenale</i> Филяриевидная личинка</p>  | 660 × 17 мкм | <ul style="list-style-type: none"> • исчерченность чехлика слабо выражена • головной конец тела тупой, задний — закругленный | <ul style="list-style-type: none"> • кал • почва |



| 1 | 2 | 3 | 4 |
|--|---|--|---|
| <p><i>Necator americanus</i> Филяриевидная личинка</p>  | <p>590 мкм (чехлик 660 мкм)</p> | <ul style="list-style-type: none"> • чехлик исчерченный • головной конец тела за- кругленный, а хвостовой ко- нец — резко заострен | <ul style="list-style-type: none"> • кал • почва |
| <p>Почвенные нематоды сем. <i>Rhabditidae</i></p>  | <p>250—600 мкм</p> | <ul style="list-style-type: none"> • пищевод имеет 1—2 взду- тия, содержащих «якорь» • головной конец тела мо- жет иметь «усики» | <ul style="list-style-type: none"> • почва • личинки могут быть транзитными |



Личинки трихинелл T. spiralis


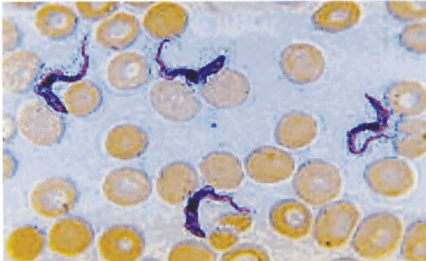
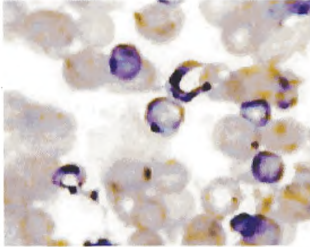
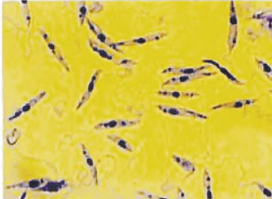




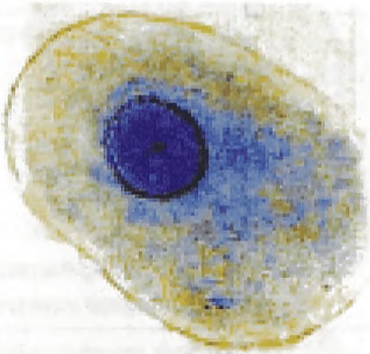
Морфологическое строение кишечных простейших




| Простейшие кишечника | Размеры (мкм) | Форма тела | Содержимое цитоплазмы | Органеллы движения | Материал |
|--|--|--|---|--|---|
| 1 | 2 | 3 | 4 | 5 | 6 |
| <i>Подтип «Жгутиковые»</i> | | | | | |
| <p><i>Lamblia intestinalis</i> Вегетативная форма</p>  | <p>длина 12—18 ширина 8—10</p> | <ul style="list-style-type: none"> • грушевидная в спинно-брюшной проекции • ковшообразная в боковой проекции • дорсальная сторона выпуклая • вентральная уплощена • билатеральная симметрия • в передней расширенной части тела с вентральной стороны имеется «присасывательный» диск • по средней линии тела спереди назад параллельно друг другу проходят 2 аксонемы | <ul style="list-style-type: none"> • 2 ядра с крупной удлиненной кариосомой в передней части тела по обе стороны относительно продольной оси • аксонем 8; 2 из них проходят по средней линии тела спереди назад • 2 медианных тела располагаются поперек клетки ниже «присасывательного диска» | <ul style="list-style-type: none"> • 4 пары жгутов: передние, боковые, центральные, хвостовые • движение плавное, кругообразное и несколько раскачивающееся (словно «падающий лист») | <ul style="list-style-type: none"> • дуоденальное содержимое (чаще порция А) • кал свежесвыделенный, жидкий |


| 1 | 2 | 3 | 4 | 5 | 6 |
|--|--|--|--|--|--|
| <p><i>Lamblia intestinalis</i> Цистная форма</p>  | <p>длина 12—14 ширина 6—10</p> | <ul style="list-style-type: none"> • овальная, эллипсовидная • внутреннее тело на некотором протяжении отходит от оболочки, образуя серповидную щель | <ul style="list-style-type: none"> • 2 ядра в незрелых цистах • 4 ядра в зрелых цистах располагаются на одном из полюсов • в ядрах крупные кариосомы, окруженные светлой зоной • основания жгутиков (пучок аксонем) проходит по продольной оси тела | <ul style="list-style-type: none"> • не имеет | <ul style="list-style-type: none"> • кал оформленный, полужидкий |
| <p><i>Dientamoeba fragilis</i> Вегетативная форма</p>  | <p>5—15</p> | <ul style="list-style-type: none"> • амебовидная • округлая • цист не образует | <ul style="list-style-type: none"> • цитоплазма нежно-зернистая • многочисленные вакуоли с бактериями и детритом • преобладают 2 ядерные особи (60—80 %), пузырьковидное ядро с кариосомой из 4—8 фрагментов • в неокрашенных препаратах ядер не видно | <ul style="list-style-type: none"> • псевдоподии конусовидные, прозрачные • движение медленное • редуцированные жгуты выделяются только на электронограммах | <ul style="list-style-type: none"> • кал свежесвыделенный, жидкий |



| 1 | 2 | 3 | 4 | 5 | 6 |
|---|--|--|---|--|--|
| <p><i>Trichomonas hominis (intestinalis)</i> Вегетативная форма</p>  | <p>длина 7—15 шири- на 3—8</p> | <ul style="list-style-type: none"> • грушевидная, слегка овальная, несколько суженная с одного конца • ундулирующая мембрана равна длине тела с концевым свободным жгутом • аксостиль выступает на узком конце клетки в виде шипа • цитостом • цист не образует | <ul style="list-style-type: none"> • 1 пузырьковидное ядро на переднем конце тела • в неокрашенных препаратах ядро не видно • впереди ядра — блефаропласт из двух гранул | <ul style="list-style-type: none"> • 3—4 свободных жгута • один жгут тянется вдоль всего тела по краю ундулирующей мембраны, выходя за ее пределы • движение быстрое толчкообразное или порхающее | <ul style="list-style-type: none"> • кал свежесвыделенный, жидкий |
| <p><i>Chilomastix mesnili</i> Вегетативная форма</p>  | <p>длина 6—20 шири- на 4—8</p> | <ul style="list-style-type: none"> • грушевидная, вытянутая • цитостом глубокий, щелевидный • спиральная борозда по поверхности тела (заметна у живых особей без окраски) | <ul style="list-style-type: none"> • 1 ядро у переднего конца тела | <ul style="list-style-type: none"> • 3 передних жгута и 1 в цитостоме • движение прогрессивно-поступательное, одновременно с поворотом вокруг оси | <ul style="list-style-type: none"> • кал свежесвыделенный, жидкий |




| 1 | 2 | 3 | 4 | 5 | 6 |
|---|------|--|---|--|---|
| <p><i>Chilomastix mesnili</i> Цистная форма</p>  | 7—10 | <ul style="list-style-type: none"> • лимонообразная с гиалиновым выступом на переднем конце | <ul style="list-style-type: none"> • 1 ядро, слабо различимое в неокрашенных препаратах • свернутые жгуты различимы при окраске раствором Люголя | <ul style="list-style-type: none"> • не имеет | <ul style="list-style-type: none"> • кал оформленный |
| <p><i>Trypanosoma gambiense</i></p>  | | <p><i>Trypanosoma cruzi</i></p>  | <p><i>Leishmania spp.</i></p>   | | |

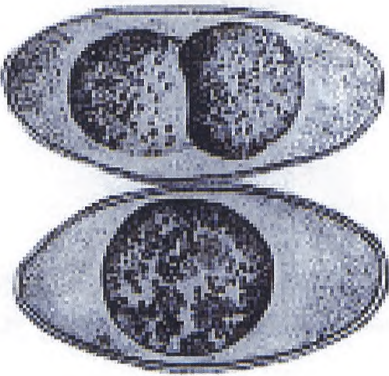

| 1 | 2 | 3 | 4 | 5 | 6 |
|---|---|---|--|---|--|
| Подтип «Саркодовые» | | | | | |
| <p><i>Entamoeba histolytica</i> Vegetативная форма Большая вегетативная (гематофаг)</p>  | <p>15—60 в вытянутом состоянии до 60</p> | <ul style="list-style-type: none"> • амёбовидная, • при движении может становиться овальной или приобретать причудливые очертания | <ul style="list-style-type: none"> • четкое разделение цитоплазмы у свежевыделенных амёб: наружный прозрачный гомогенный слой — эктоплазма, внутренний — мелкозернистый, эндоплазма с фагоцитированными эритроцитами • ядро практически неразлично • фагоцитированные эритроциты • эктоплазма выражена | <ul style="list-style-type: none"> • псевдоподии эктоплазматические (выбрасывает их толчкообразно) • движение прогрессивно-поступательное | <ul style="list-style-type: none"> • кал свежевыделенный слизистокровянистый, слизистый |
| <p><i>Entamoeba histolytica</i> Тканевая форма</p>  | <p>20—25</p> | <ul style="list-style-type: none"> • амёбидная • овальная | <ul style="list-style-type: none"> • нерезкое деление цитоплазмы на экто- и эндоплазму • отсутствуют фагоцитарные элементы • ядро в нативном препарате не видно (в препарате, окрашенном буферным метиленовым синим, различается строение ядра) | <ul style="list-style-type: none"> • движение активное, прогрессивно-поступательное | <ul style="list-style-type: none"> • кал свежевыделенный, полуоформленный или жидкий |

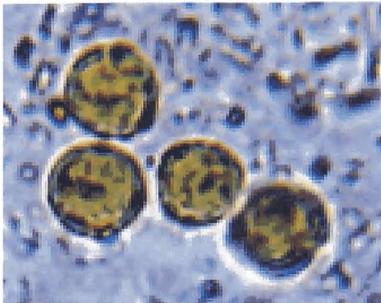

| 1 | 2 | 3 | 4 | 5 | 6 |
|---|-------|---|---|---|--|
| <p><i>Entamoeba histolytica</i> Малая вегетативная (просветная)</p>  | 13—20 | <ul style="list-style-type: none"> • амебоидная (округлая, овальная) | <ul style="list-style-type: none"> • ядро пузырьковидное с периферическим ядерным хроматином в виде мелких гранул под оболочкой и центральной точечной кариосомой • единичные вакуоли содержат включения (бактерии, элементы детрита); эритроциты не фагоцитирует | <ul style="list-style-type: none"> • движение активное, но более медленное | <ul style="list-style-type: none"> • кал свежесделенный, полуоформленный или жидкий |
| <p><i>Entamoeba histolytica</i> Цистная форма</p>  | 8—15 | <ul style="list-style-type: none"> • сферическая (округлая) • реже овальная | <ul style="list-style-type: none"> • в незрелой цисте 1—2 ядра • в зрелой — 4 ядра • хроматойдные тела содержатся в незрелых цистах (в форме брусков с округленными концами) • ядра видны при окрашке раствором Люголя, хроматойдные тела не окрашиваются | <ul style="list-style-type: none"> • не имеет | <ul style="list-style-type: none"> • кал оформленный |
| <p><i>Entamoeba hartmanni</i> Вегетативная форма</p>  | 5—10 | <ul style="list-style-type: none"> • круглая, овальная и неправильная форма | <ul style="list-style-type: none"> • ядро по строению сходное с <i>E. histolytica</i>, но меньше размером • в цитоплазме фагоцитированные бактерии и детрит | <ul style="list-style-type: none"> • эктоплазматические псевдоподии • движение поступательное медленное | <ul style="list-style-type: none"> • кал полуоформленный |


| 1 | 2 | 3 | 4 | 5 | 6 |
|--|-------|---------------------|---|---|-------------------------------|
| <p><i>Entamoeba hartmanni</i> Цистная форма</p>  | 5—9 | • круглая | <ul style="list-style-type: none"> • 1—4 ядра меньшего размера, различаются с трудом из-за гликогена в средней части цисты и множества хроматиновых тел | • не имеет | • кал оформленный |
| <p><i>Entamoeba coli</i> Вегетативная форма</p>  | 15—50 | • овальная, круглая | <ul style="list-style-type: none"> • деление на экто- и эндоплазму отсутствует • многочисленные вакуоли с бактериями, крахмалом, грибами, детритом • ядро пузырьковидное с периферическим ядерным хроматином в виде крупных глыбок под оболочкой • кариосома крупноточечная, расположена эксцентрично • ядро окрашивается р-м Люголя | <ul style="list-style-type: none"> • псевдоподии в форме наплывов, обтекающих клетку • движение медленное «топтанье» на месте | • кал полуоформленный, жидкий |

| 1 | 2 | 3 | 4 | 5 | 6 |
|--|------------------|--|--|--|---|
| <p><i>Entamoeba coli</i> Цистная форма</p>  | 15—20 | <ul style="list-style-type: none"> • крупная, овальная, реже неправильная | <ul style="list-style-type: none"> • оболочка хорошо выражена • цитоплазма мелкозернистая без деления на экто- и эндоплазму • 1—6 ядер в незрелой и 8 ядер в зрелой цисте • в 2 ядерных цистах гликогеновая вакуоль оттесняет ядра к оболочке • хроматоидные тела «лучины» с расщепленными концами | <ul style="list-style-type: none"> • не имеет | <ul style="list-style-type: none"> • кал оформленный и полуоформленный |
| <p><i>Endolimax nana</i> Вегетативная форма</p>  | 6—12 редко до 20 | <ul style="list-style-type: none"> • круглые, овальные | <ul style="list-style-type: none"> • цитоплазма мелко вакуолизирована, без деления на экто- и эндоплазму • вакуоли с фагоцитированными бактериями, детритом • ядро не имеет периферического хроматина под оболочкой • кариосома крупная, круглая, угловатая, гранулированная, занимает 1/3 ядра, прилегает к оболочке или расположена центрально | <ul style="list-style-type: none"> • свежесвиделенные амебы имеют хорошо выраженные прозрачные псевдоподии • движение не имеет поступательного характера | <ul style="list-style-type: none"> • кал свежесвиделенный |



| 1 | 2 | 3 | 4 | 5 | 6 |
|--|----------|---|---|---|---|
| <p><i>Endolimax nana</i> Цистная форма</p>  | 5—10 | <ul style="list-style-type: none"> • овальная, круглая | <ul style="list-style-type: none"> • 2 ядра в незрелой и 4 — в зрелой цисте • хроматоидные тела и диффузно распределенный гликоген встречаются редко | <ul style="list-style-type: none"> • не имеет | <ul style="list-style-type: none"> • кал оформленный |
| <p><i>Iodamoeba butschlii</i> Вегетативная форма</p>  | 8—16 мкм | <ul style="list-style-type: none"> • круглая, овальная, неопределенных очертаний | <ul style="list-style-type: none"> • ядро в виде большой компактной массы, преломляющей свет (в неокрашенном состоянии) • ядро различается как круглая светлая масса (при окраске раствором Люголя) • цитоплазма вакуолизирована | <ul style="list-style-type: none"> • свежесвиделенные амсбы имеют гиалиновые псевдоподии • поступательное движение слабо выражено • быстро обездвиживаются вне организма | <ul style="list-style-type: none"> • кал свежесвиделенный, полуоформленный |
| <p><i>Iodamoeba butschlii</i> Цистная форма</p>  | 8—16 мкм | <ul style="list-style-type: none"> • круглая, овальная, неправильная | <ul style="list-style-type: none"> • оболочка хорошо видна • цитоплазма мелкозернистая • гликогеновая вакуоль выявляется при окраске раствором Люголя, который не окрашивает ядро • кариосома крупная, смещена часто к оболочке • размер и форма цист сходна с цистами <i>E. Histolytica</i> | <ul style="list-style-type: none"> • не имеет | <ul style="list-style-type: none"> • кал оформленный и полуоформленный |



| 1 | 2 | 3 | 4 | 5 | 6 |
|---|---|---|--|--|---|
| <i>Tun Apicomplexa (Sporozoa)</i> | | | | | |
| <p><i>Isospora belli</i> Ооциста</p>  | <p>длина 20—30 мкм ширина 10—19 мкм</p> | <ul style="list-style-type: none"> • овальная, эллипсовидная (один конец слегка сужен) | <ul style="list-style-type: none"> • Шарообразная зигота в свежесвыделенных ооцистах • зигота при созревании превращается в 2 споробласта • зрелая ооциста имеет 2 спороцисты с 4 спорозоидами каждая • ядра в ооцистах хорошо выделяются при окраске уксуснокислым спиртовым раствором Люголя | <ul style="list-style-type: none"> • не имеет | <ul style="list-style-type: none"> • кал свежесвыделенный жидкий и оформленный |
| <p><i>Cryptosporidium parvum</i> Ооциста</p>  | <p>3—5 мкм</p> | <ul style="list-style-type: none"> • округлая | <ul style="list-style-type: none"> • зрелая ооциста имеет 4 спорозоида • ооцисты 2 типов: толстостенные (выделяются во внешнюю среду), тонкостенные (высвобождают спорозоиды в организме хозяина; приводят к аутоинвазии) | <ul style="list-style-type: none"> • не имеет | <ul style="list-style-type: none"> • кал свежесвыделенный, жидкий, водянистый, оформленный |



| 1 | 2 | 3 | 4 | 5 | 6 |
|--|---|---|---|--|---|
| Подкласс «Гуттатоевиз» (Гимнамёба) | | | | | |
| <p><i>Blastocystis spp.</i> Вакуолярная форма</p>  | <p>2—200 мкм (средний размер 11—15 мкм)</p> | <ul style="list-style-type: none"> • сферическая, овальная • неправильная полигональная | <ul style="list-style-type: none"> • центральная вакуоль занимает 90 % объема клетки, чаще всего окрашивается раствором Люголя • цитоплазма прижата к клеточной мембране и содержит 4 и более мелких ядер (1 мкм) | <ul style="list-style-type: none"> • не имеет | <ul style="list-style-type: none"> • кал оформленный, полуоформленный |
| Тип «Инфузории» | | | | | |
| <p><i>Balantidium coli</i> Вегетативная форма (трофозоит)</p>  | <p>длина 50—150 ширина 40—70 мкм</p> | <ul style="list-style-type: none"> • яйцевидная • на переднем суживающемся конце тела — цитостом (клеточный рот) • на заднем конце тела — цитопиг (клеточный анус) | <ul style="list-style-type: none"> • ядро — макронуклеус в центре клетки (овальной или бобовидной формы) • микронуклеус чаще не виден • пищеварительные вакуоли и одна сократительная в цитоплазме | <ul style="list-style-type: none"> • реснички покрывают тело продольными рядами • движение быстрое поступательное, с вращением вокруг продольной оси | <ul style="list-style-type: none"> • кал свежее выделенный, полуоформленный или жидкий |


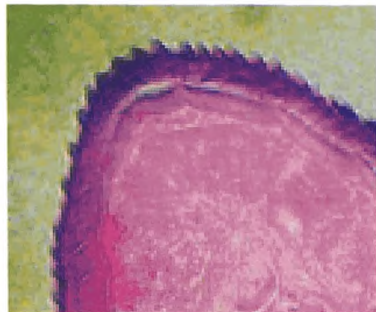
| 1 | 2 | 3 | 4 | 5 | 6 |
|--|--------------|--|--|--|---|
| <p><i>Balantidium coli</i> Цистная форма</p>  | 50—70 мкм | <ul style="list-style-type: none"> • сферическая, овальная • покрыта двухслойной оболочкой | <ul style="list-style-type: none"> • ядро — макронуклеус бобовидной или почковидной формы • в молодых цистах возможно различить движение балантидия, можно видеть макронуклеус и сократительную вакуоль • в старых цистах внутренние структуры кажутся зернистыми | <ul style="list-style-type: none"> • не имеет | <ul style="list-style-type: none"> • кал оформленный • у человека кал редко содержит цисты балантидий |


Морфологическое строение микрофилярий

| Вид микрофилярии | Размер | Форма и строение | Материал, в котором обнаруживаются |
|---|--|--|--|
| 1 | 2 | 3 | 4 |
| <p><i>Onchocerca volvulus</i> (Leuckart, 1893)</p>  | <p>300—330 × 6—9 мкм</p> | <ul style="list-style-type: none"> • чехлика нет • личинки крупные • головной конец тупой, хвостовой зауженный с округлой вершиной • ядра крупные, глыбковидные, отсутствуют на головном и хвостовом концах | <ul style="list-style-type: none"> • срезы кожи (днём и ночью) |
| <p><i>Wuchereria bancrofti</i> (Cobbold, 1877)</p>  | <p>280—320 мкм × 7,5—8,5 мкм</p> | <ul style="list-style-type: none"> • чехлик длинный • ядра соматических клеток овальные, отсутствуют на головном и хвостовом концах тела • головной конец тупой • на хвостовом зауженном конце тела 5—7 овальных ядер, расположенных в один ряд в виде «колонки» | <ul style="list-style-type: none"> • периферическая кровь (преимущественно ночью) |

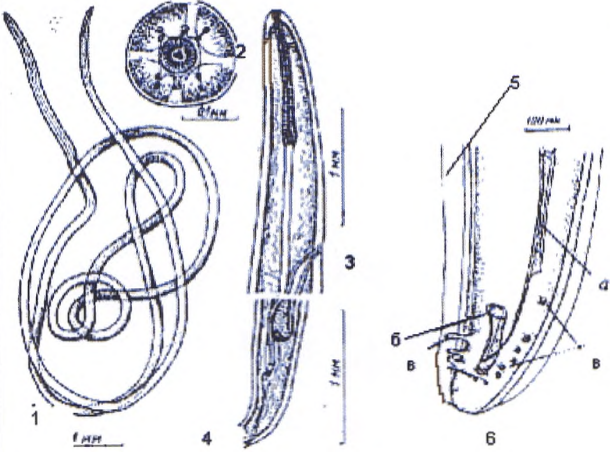
| 1 | 2 | 3 | 4 |
|--|--------------------------------------|--|--|
| <p><i>Brugia malayi</i> (Brug, 1927)</p>  | <p>165—260 мкм × 5—7 мкм</p> | <ul style="list-style-type: none"> • чехлик длинный • головной конец тупой не заполнен ядрами • на хвостовом зауженном конце тела ядра располагаются в один ряд • два последних расположены субтерминально и терминально | <ul style="list-style-type: none"> • периферическая кровь (преимущественно ночью) |
| <p><i>Loa loa</i> (Guyot, 1778)</p>  | <p>250—300 мкм × 6—8 мкм</p> | <ul style="list-style-type: none"> • чехлик имеется • ядра соматических клеток отсутствуют на головном конце • на хвостовом зауженном конце ядра располагаются в один ряд и доходят до его вершины | <ul style="list-style-type: none"> • периферическая кровь (преимущественно днем) |

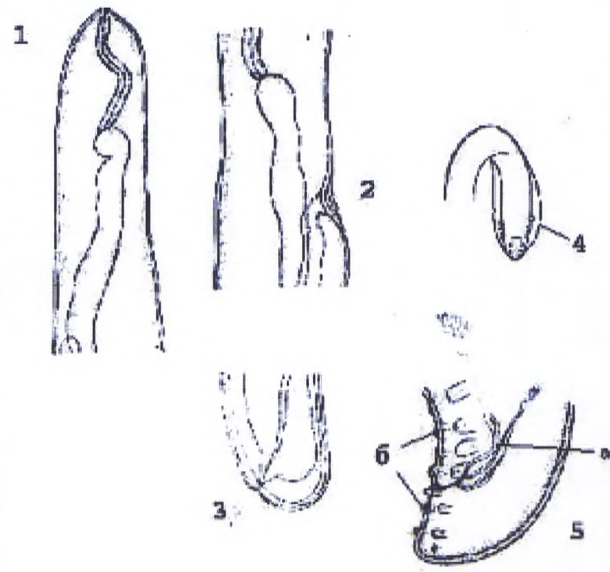
| 1 | 2 | 3 | 4 |
|--|---|---|---|
| <p><i>Mansonella perstans</i> (Manson, 1897)</p>  | <p>160—200 × 5 мкм и 60—110 × 2—4 мкм</p> | <ul style="list-style-type: none"> • чехлика нет • личинки мелкие • головной конец тупой, хвостовой слегка зауженный с округлой вершиной • ядра отсутствуют на головном конце, по всей длине тела расположены компактно | <ul style="list-style-type: none"> • периферическая кровь (днём и ночью) |
| <p><i>Mansonella ozzardi</i> (Manson, 1897)</p>  | <p>170—200 × 5 мкм</p> | <ul style="list-style-type: none"> • чехлика нет • морфология сходна с микрофиляриями <i>Mansonella perstans</i>, но в отличие от них имеют заострённый хвостовой конец, лишённый ядер | <ul style="list-style-type: none"> • периферическая кровь (днём и ночью) |

| 1 | 2 | 3 | 4 |
|---|--|---|---|
| <p><i>Dirofilaria (Nochtiella) repens</i> Railliet et Henry, 1911 (оригинал Супряги В.Г., Морозова Е.Н.)</p>  | <p>длина 274,6—361,9 мкм</p> <p>ширина 5,8—7,3 мкм</p> | <ul style="list-style-type: none"> • чехлик отсутствует • головной конец прямоугольной формы, задний сужается постепенно позади анальной поры, тонкий к вершине хвостового конца • не заполнен ядрами | <ul style="list-style-type: none"> • периферическая кровь (преимущественно ночью) • возможно обнаружение микрофилярий в пунктате и полости вскрытой подкожной опухоли, а также • в вагине оплодотворённой самки |
| <p>Фрагмент гистологического среза нематоды <i>Dirofilaria repens</i> (кутикулярные шипы) (оригинал Супряги В.Г., Морозова Е.Н.)</p>  | <p>Размеры гистологических срезов различны в зависимости от ширины тела и расположения взрослой диروفиларии, а также от размера удалённой хирургическим путём опухоли,</p> | <ul style="list-style-type: none"> • после окраски гистологических срезов при большом увеличении микроскопа (×90И) хорошо различимы «шипы», соответствующие вершинам кутикулярных продольных гребней на теле гельминта, внутренние структуры половых органов, микрофилярии и др. | <ul style="list-style-type: none"> • продольные кутикулярные гребни — диагностический признак рода <i>Dirofilaria</i>, на гистологических срезах идентификация возбудителя по обнаружению кутикулярных «шипов» или гребневидных утолщений кутикулы |

| 1 | 2 | 3 | 4 |
|---|-----------------------------|---|---|
|  | кисты, грану- лёмы и др. | | |

Диагностические признаки взрослых диروفиларий

| Вид | Размеры | Морфологическая характеристика | Локализация |
|--|--|---|--|
| 1 | 2 | 3 | 4 |
|  <p><i>Dirofilaria (N.) repens</i> (Railliet et Henry, 1911)</p> <p>1 — самка — общий вид 2 — головной конец апикально и латерально 3 — область вульвы 4 — хвостовой конец 5 — самец — хвостовой конец (латеральные крылья) 6 — спикулы: а — левая; б — правая; в — половые сосочки (преанальные и постанальные)</p> | <p>Самка: длина тела — 100—170 мм, ширина 0,46—0,65 мм. На расстоянии 1,16—1,62 мм от головного конца располагается вульва. Анальное отверстие — на 0,1 мм от вершины хвостового конца.</p> <p>Самец: длина тела 48—70 мм, ширина 0,37—0,45 мм. Хвостовой конец 0,066 мм.</p> <p>Спикулы: длина левой 0,456—0,590 мм, правой — 0,185—0,206 мм</p> | <p>Нитевидные нематоды белого цвета. На кутикуле имеется нежная поперечная исчерченность кольцевидной формы. Продольная гребневидность. Ротовое отверстие не имеет губ, окружено сосочками. Хвостовой конец самки слегка сужен позади анального отверстия, округлый. Хвостовой конец самца тупо закруглен, слегка закручен, снабжен крыльями. Половые сосочки имеют характер вздутый, сидящих на стебельках. Спикулы неравные и разной структуры. Рулек отсутствует</p> | <p>Под кожей, соединительная ткань, конъюнктива; подкожные гранулемы, опухоли, кисты, цисты и др. Свойственна подкожная миграция самок</p> |

| 1 | 2 | 3 | 4 |
|--|---|--|--|
|  <p><i>Dirofilaria immitis</i> (Leidy, 1856)</p> <p>1 — головной конец самки 2 — область вульвы 3 — хвостовой конец самки 4 — хвостовой конец самца вентрально-латеральные крылья 5 — хвостовой конец самца латерально а — спикеры 6 — половые сосочки (преанальные и постанальные)</p> | <p>Самка: длина тела — 250—310 мм, максимальная ширина 0,75—1,51 мм. В области пищевода 0,48—0,91 мм. В области вульвы 0,64—1,02 мм. Близ конца хвоста — 0,14—0,19 мм. Длина пищевода 1,08—1,60 мм, ширина 0,12—0,14 мм. Хвостовой конец закруглен. На расстоянии 1,65—2,27 мм от головного конца располагается вульва. Анальное отверстие открывается субтерминально.</p> <p>Самец: длина тела 120—200 мм, максимальная ширина 1,124—1,286 мм, в области конца пищевода 0,877 мм, в области клоаки 0,192 мм. Хвостовой конец длиной 0,136 мм</p> | <p>Тело белое, кутикула с продольной гребневидностью и поперечной исчерченностью. Головной конец не имеет губ, рот округлый, окружен головными сосочками и одной парой латерально расположенных амфид. Хвостовой конец самца 0,09—0,126 мм длины, снабжен двумя маленькими латеральными крыльями. Прианальных сосочков 3—4 пары, постанальных — 3—6 пар. Хвостовые сосочки варьируют в числе и по месту расположения. Спикеры разной длины: малая правая — 0,168—0,200 мм длины, 0,029 мм максимальной ширины. Большая левая спикера — 0,346—0,374 мм длины, 0,032 мм ширины в передней части. Дистальный конец спикеры перепончатый</p> | <p>Сосуды сердца — левый желудочек, аорта, легочная артерия, полые вены.</p> <p>Описаны случаи обнаружения под кожей</p> |

**Реагенты,
растворы и методы их приготовления**

I. Химические консерванты, применяемые для консервации и хранения половозрелых гельминтов или их фрагментов, яиц и личинок гельминтов

Раствор формалина 10 %-й.

Этиловый спирт 70 %-й.

Раствор глицерина 50 %-й.

Жидкость Барбагалло.

Консервант Турдыева.

Концентрированный раствор хлористого натрия (NaCl): на 100 мл воды 40—50 г NaCl (используется для консервации мышц с личинками трихинелл).

1.1. Приготовление 10 %-го раствора формалина:

- формалин аптечный — 10,0 мл;

- дистиллированная вода — 90,0 мл.

1.2. Приготовление 50 %-го раствора глицерина (глицерин просветляет мазок):

- глицерин — 50,0 мл;

- дистиллированная вода — 50,0 мл.

1.3. Пропись жидкости Барбагалло — раствор формалина в физиологическом растворе:

- концентрированный формалин — 3,0 мл;

- физиологический раствор — 97,0 мл.

1.4. Пропись консерванта Турдыева:

- NaNO_2 (натрий азотнокислый) — 1,6 г;

- раствор Люголя 2 %-й — 80,0 мл;

- глицерин — 20,0 мл;

- концентрированный формалин — 100,0 мл;

- дистиллированная вода до 1 000,0 мл.

При сборе проб кала в консервант необходимо соблюдать соотношение: 1 часть кала и 3 части консерванта. Хранить кал в растворах консервантов можно до 2—3 недель, при более длительном хранении возможно разрушение яиц гельминтов.

II. Обесцвечивающий раствор спиртовой уксусной кислоты (№ 1):

- этиловый спирт 95 %-й — 600,0 мл;

- ледяная уксусная кислота — 4,0 мл;

- дистиллированная вода — 350,0 мл.

Наливают 95 %-й этиловый спирт в градуированный цилиндр емкостью 1 000 мл. Добавляют дистиллированную воду в таком количестве, чтобы общее количество раствора достигло отметки 950 мл, переливают в бутылку емкостью 1 000 мл, прибавляют ледяную уксусную кислоту.

III. Раствор буферного метиленового синего (№ 2)

3.1. Раствор А (раствор уксусной кислоты):

- ледяная уксусная кислота (CH_3COOH) — 1,2 мл;

- дистиллированная вода — 98,8 мл.

Перемешать, хранить в чистой бутылке.

3.2. Раствор В (раствор уксусно-кислого натрия):

- уксусно-кислый натрий (CH_3COONa) — 1,6 г, если используют кристаллический уксусно-кислый натрий ($\text{CH}_3\text{COONa} \cdot \text{H}_2\text{O}$);

- кристаллический уксусно-кислый натрий — 2,6 г;

- дистиллированная вода — 100,0 мл.

Перемешать, хранить в чистой бутылке.

3.3. Рабочий раствор (для окраски):

- раствор А (раствор уксусной кислоты) — 46,3 мл;

- раствор В (раствор уксусно-кислого натрия) — 3,7 мл;

- краситель метиленовый синий — 0,5 г;
- дистиллированная вода — 50,0 мл.

IV. Буферный раствор для окраски по Романовскому—Гимзы

4.1. Буферный раствор:

- дистиллированная вода — 1 л;
- фосфат калия однозамещенный безводный — (KH_2PO_4) — 0,27 г;
- фосфат натрия двузамещенный безводный — (Na_2PO_4) — 0,67 г.

Техника приготовления

1) Соли растворить в дистиллированной воде ($1/3$ объема) комнатной температуры, после полного растворения довести до метки 1 000 мл и размешать.

2) Приготовленный раствор должен иметь pH ($7,0 \pm 0,2$). Точное соблюдение требуемой реакции буфера важно для правильной окраски. Если pH $< 6,8$, то следует добавить Na_2HPO_4 , если pH $> 7,2$, то добавляется KH_2PO_4 . Количество реактивов, необходимых для доведения pH, подбирается опытным путем.

Буферный раствор следует хранить в хорошо закупоренной посуде в холодильнике (до 1 месяца). Для приготовления краски используется буферный раствор комнатной температуры. Нельзя использовать буферный раствор с осадком, который после окраски затрудняет просмотр препарата и даже может привести к диагностическим ошибкам. Периодически следует проверять pH буферного раствора, особенно при искажении цвета окрашенных элементов крови.

4.2. Раствор краски Романовского—Гимзы:

4.2.1. Приготовление маточного раствора из сухой краски Романовского—Гимзы:

- азур-эозин — 10,0 г;
- глицерин — 100,0 мл;
- спирт этиловый 96 %-й — 900,0 мл.

Техника приготовления краски предусматривает следующие этапы:

1) Азур-эозин тщательно растирают в фарфоровой ступке с небольшим количеством спирта и глицерина до получения кашицеобразной массы и сливают в колбу или бутылку из темного стекла. Затем постепенно добавляют остальной спирт и глицерин.

2) Полученную взвесь тщательно встряхивают в течение 10 мин 2—3 раза.

3) Емкость с краской помещают в термостат при температуре 37°C на 3—5 дней для созревания краски с ежедневным встряхиванием этой емкости вручную не менее 10 мин. При наличии магнитной мешалки встряхивание можно продолжать несколько часов. При наличии подогревателя в мешалке взвесь можно подогревать, при этом подогрев не должен превышать 40 — 50°C , периодически подогреватель следует выключать с тем, чтобы температура не повышалась выше указанного уровня. Встряхивание и подогрев улучшают качество краски.

После каждого встряхивания раствор снова помещают в термостат.

4) Через 3—5 дней готовый раствор краски фильтруют через бумажный фильтр.

Маточный раствор краски Романовского—Гимзы (промышленный или приготовленный из сухой субстанции) представляет собой густую темно-фиолетовую жидкость, которую можно хранить длительное время в хорошо закупоренных бутылках из темного стекла в сухом защищенном от света прохладном месте (но не в холодильнике).

Для текущей работы перед приготовлением рабочего раствора краски Романовского—Гимзы необходимое количество маточного раствора краски отливают в небольшой флакон, обязательно фильтруя, так как при хранении маточного раствора может выпасть осадок. Краску следует набирать сухой пипеткой или отливать через горлышко. Для определения качества краски рабочим раствором каждой новой серии производят пробное окрашивание мазков крови.

4.3. Краска Гимзы:

- краска Гимзы в порошке — 3,8 г;
- метиловый спирт — 250,0 мл;
- глицерин — 250,0 мл.

Желательно иметь примерно 50 твердых стеклянных бусинок диаметром около 5 мм.

Техника приготовления краски предусматривает следующие этапы

1) Помещают стеклянные бусинки в бутылку; наливают туда отмеренное количество метилового спирта и прибавляют порошок.

2) Плотнo закрывают бутылку пробкой. Порошку дают постепенно опуститься сквозь метиловый спирт, пока он полностью не осядет на дне. Бутылку встряхивают круговыми движениями в течение 2—3 мин.

3) Прибавляют отмеренное количество глицерина и повторяют процедуру встряхивания.

4) Оставляют бутылку на 2—3 дня, встряхивая ее 3—4 раза в день до тех пор пока краска полностью не перемешается.

V. Раствор глицерина с малахитовым зеленым или раствор глицерина с метиленовым синим:

- глицерин — 100,0 мл;
- водный раствор малахитового зеленого 3 %-й или раствор метиленового синего 3 %-й — 1,0 мл;
- дистиллированная вода — 100,0 мл.

Техника приготовления краски

Некоторое количество порошка малахитового зеленого или метиленового синего растирают пестиком в чистой сухой ступке. Отвешивают 3 г порошка краски, насыпают его в бутылку и прибавляют дистиллированную воду, чтобы получилось 100 мл раствора.

Для приготовления рабочего раствора наливают 1 мл одного из полученных выше 3 %-х водных растворов краски в бутылочку емкостью 250 мл. Прибавляют 100 мл глицерина и 100 мл дистиллированной воды; перед использованием раствор тщательно перемешивают.

VI. Спиртовый раствор йода:

- этиловый спирт 70 %-й — 40,0 мл;
- кристалл йода — несколько кристаллов.

Техника приготовления раствора

В небольшую колбу наливают 70 %-й этиловый спирт. С помощью двух палочек-аппликаторов берут несколько кристаллов йода и помещают в этиловый спирт. Полученную смесь встряхивают и при необходимости добавляют еще некоторое количество кристаллов йода с тем, чтобы раствор имел цвет крепко заваренного чая.

VII. Раствор Люголя

7.1. Основной раствор Люголя 5 %-й:

- йод — 5,0 г;
- калий йодистый KI — 10,0 г;
- дистиллированная вода — до 100 мл.

Техника приготовления раствора

Йодистый калий растворяют примерно в 30 мл воды. Добавляют йод и перемешивают до тех пор, пока он не растворится. Прибавляют оставшиеся 70 мл воды и тщательно перемешивают.

Основной раствор Люголя имеет большую концентрацию для окраски препаратов кала. Он может вызвать образование комков, поэтому основной раствор Люголя используется в разведениях.

7.2. Раствор Люголя 1 %-й:

- раствор Люголя (основной) — 5,0 мл;
- физиологический раствор натрия хлорида — 20,0 мл.

7.3. Раствор Люголя 2 %-й:

- раствор Люголя (основной) — 10,0 мл;
- физиологический раствор натрия хлорида — 20,0 мл.

Наливают необходимое количество физиологического раствора в рабочую бутылочку; прибавляют 5 %-й основной раствор Люголя. Тщательно перемешивают. В результате получается 1 %-й или 2 %-й раствор Люголя, который будет хорошо окрашивать цисты простейших.

VIII. Фосфатный раствор метиленового синего:

- порошок метиленового синего — 1,0 г;
- натрия фосфат двухосновной (Na_2HPO_4) — 3,0 г;
- калия фосфат одноосновной (KH_2PO_4) — 1,0 г;
- дистиллированная вода — 30,0 мл.

Отвешивают необходимое количество метиленового синего и помещают его в чистую сухую ступку. Прибавляют натрия фосфат двухосновной и калия фосфат одноосновной. Пестиком растирают в одной ступке порошки, краски, фосфаты и тщательно перемешивают. Отвешивают 1,0 г указанной смеси и помещают ее в плотно закрывающийся флакончик. Чтобы флакон оставался плотно закрытым и в него не попадала влага вокруг его пробки наматывают липкую ленту.

Приготовление раствора

В колбу емкостью 500 мл переносят 1,0 г указанной выше смеси. Прибавляют дистиллированную воду, колбу встряхивают или перемешивают до растворения порошков с краской. Раствор фильтруют через фильтровальную бумагу в чистую, сухую бутылку емкостью 500 мл со стеклянной пробкой.

IX. Физиологический раствор натрия хлорида с метиленовым синим:

- метиленовый синий 0,1 г;
- физиологический раствор натрия хлорида — 100,0 мл.

Отвешивают указанное выше количество метиленового синего и помещают его в чистую бутылку. Прибавляют физиологический раствор натрия хлорида и тщательно перемешивают до полного растворения кристаллов краски.

Для работы фильтруют небольшое количество раствора краски в капельницу.

X. Раствор йодистого калия 10 %-й:

- калий йодистый (KI) — 100,0 г;
- дистиллированная вода — 1 000,0 мл.

Отвешивают указанное количество йодистого калия и растворяют его в воде.

XI. Раствор сафранина**11.1. Основной раствор:**

- сафранин — 2,5 г;
- этиловый спирт — 100,0 мл.

11.2. Рабочий раствор:

- основной раствор — 10,0 мл;
- дистиллированная вода — 90,0 мл.

XII. Физиологический раствор натрия хлорида:

- натрия хлорида (NaCl) — 8,5 г;
- дистиллированная вода — 1 000,0 мл.

XIII. Фиксатор Шаудина

Примечание. Приготовление этого фиксатора должно проводиться в крупных (районных, областных) лабораториях, так как в его состав входят реагенты, относящиеся к категории опасных веществ.

13.1. Основной раствор:

- насыщенный водный раствор хлористой ртути (HgCl_2) — 600,0 мл;
- этиловый спирт 95 %-й — 300,0 мл.

13.2. Рабочий раствор:

- основной раствор фиксатора Шаудина — 100,0 мл;
- ледяная уксусная кислота — 5,0 мл.

XIV. Раствор лимонно-кислого натрия 2 %-й:

- кристаллы лимонно-кислого натрия ($C_6H_5O_7Na_3 \times 2H_2O$) — 20,0 г;
- дистиллированная вода — 1 000,0 мл.

Отвешивают и прибавляют указанное выше количество кристаллов лимонно-кислого натрия; прибавляют воду и перемешивают до полного растворения.

XV. Раствор краски трихром:

- хромотроп, (2R) — 6,0 г;
- светлый зеленый (SF) — 1,5 г;
- светостойкий зеленый (FCF) — 1,5 г;
- кристаллы фосфовисмутовой кислоты ($H_3[PO_4(W_{12}O_{36})] \times 5H_2O$) — 7,5 г;
- ледяная уксусная кислота — 10,0 мл;
- дистиллированная вода — 1 000,0 мл.

Приготовление раствора

Порошок каждой краски отвешивают отдельно. Переносят в литровую колбу емкость. Отвешивают указанное выше количество кристаллов фосфовисмутовой кислоты и добавляют в колбу с красками. Отмеряют указанное выше количество ледяной уксусной кислоты и наливают в ту же колбу. Закручивают колбу, добиваясь, чтобы уксусная кислота замочила краски. Оставляют на 30 мин. Затем добавляют дистиллированную воду и тщательно перемешивают. Переливают краску в литровую чистую бутылку со стеклянной пробкой.

XVI. Приготовление раствора Като:

- раствор фенола 6 %-й — 100,0 мл;
- глицерин — 100,0 мл;
- раствор малахитового зеленого 3 %-й — 1,2 мл.

XVII. Пропись клея для исследования перианальных соскобов на энтеробиоз по методу Рабиновича:

- клеол — 10,0 мл;
- касторовое масло — 2,5 мл;
- этиловый эфир — 5,0 мл;
- этиловый спирт 96,5 %-й — 2,5 мл.

Клей необходимо хранить по 20,0 мл во флаконе с плотно притертой пробкой.

Бутылки с реагентами и растворами маркируют с указанием названия и даты приготовления.

Растворы и реагенты хранятся в склянке из темного стекла с притертой крышкой в шкафу.